



SAPIENZA
UNIVERSITÀ DI ROMA

***TESI DOTTORATO DI RICERCA
TECNOLOGIE BIOMEDICHE IN MEDICINA CLINICA***

*Dipartimento di Medicina Clinica
Chiar.mo Prof. S. Filetti*

*Dipartimento di Scienze Ginecologico-Ostetriche e Scienze Urologiche
Chiar.mo Prof. V. Gentile*

***RUOLO DELLA RISONANZA MAGNETICA MULTIPARAMETRICA NELLA
GESTIONE OTTIMALE DEI RISULTATI ONCOLOGICI E FUNZIONALI IN
PAZIENTI CON CARCINOMA PROSTATICO CANDIDABILI A
PROSTATECTOMIA RADICALE NERVE SPARING***

*Tutor
Prof. A. Sciarra*

Candidato
Dr. Alessandro Gentilucci

INTRODUZIONE

Epidemiologia - Nonostante i recenti miglioramenti nella diagnosi e nel trattamento, il cancro alla prostata continua ad essere la più comune neoplasia maligna e la terza causa di morte per cancro nella popolazione americana. L'American Cancer Society stima che nel 2007 negli Stati Uniti, verranno diagnosticati 218890 nuovi casi di carcinoma della prostata e circa 27050 uomini moriranno per tale malattia(1). Così come il tasso di natalità continua a crescere negli ultimi anni, si prevede che anche il tasso di incidenza del cancro della prostata continui a crescere e ciò fa sì che questo rappresenti un importante problema di salute medica. Grazie ai programmi di prevenzione, alla diffusione del PSA come strumento di screening, e ai progressi nella diagnostica per immagini, oggi la modalità di presentazione del carcinoma prostatico è significativamente differente rispetto a 30 anni fa.(1,2) I dati del National Cancer Institute evidenziano una diminuzione notevole della percentuale di pazienti con malattia metastatica al momento della diagnosi, dal 20% per il periodo 1974-1985 al 5% per il periodo 1995 – 2000 (3,4). Analogamente, in uno studio di un singolo centro, in pazienti con stadio clinico T1-T3NXM0 e sottoposti a prostatectomia radicale la frequenza di positività linfonodale alla linfadenectomia pelvica è diminuita dal 23% nel 1984 al 2% nel 1995 (5). I tumori diagnosticati oggi sono più piccoli e di stadio e aggressività inferiori rispetto a 20 anni fa. La nostra capacità di predire l'aggressività biologica dei tumori si basa ancora su un aspetto istologico valutato con il sistema di Gleason, che seppur valido ha delle limitazioni. Il tumore della prostata viene abitualmente caratterizzato in termini di TNM clinico, Gleason score e livelli di PSA sierico (6-8). Il valore di PSA alla diagnosi costituisce un importante fattore prognostico e rappresenta uno strumento utile per monitorare la risposta alla terapia. Tuttavia, in termini assoluti i livelli sierici di PSA devono essere interpretati con grande attenzione per quanto riguarda l'età del paziente, le dimensioni della ghiandola e la presenza di infezione. Per questi motivi tali fattori prognostici presi singolarmente possono non essere sufficienti a stimare il rischio di recidiva per ogni singolo paziente e in questo contesto i nomogrammi che valutano più parametri possono essere più accurati nello stimare il rischio rispetto ai singoli fattori presi singolarmente (9,10). Nel caso del carcinoma della prostata, una corretta caratterizzazione della malattia fa sì che si possa scegliere fra una grande varietà di opzioni terapeutiche: chirurgia radicale (prostatectomia radicale retropubica RRP a cielo aperto "open", laparoscopica, perineale, laparoscopica robot assistita), terapia radiante (radioterapia esterna, brachiterapia) terapia ormonale, vigile attesa. O tecniche più recenti (crioablazione, ablazione con radiofrequenze, HIFU). In questo contesto la diagnostica per immagini sta assumendo un ruolo sempre più importante in tutte le fasi della storia naturale di questa malattia; dalla scelta dell'opzione terapeutica al follow-up oncologico e delle eventuali complicanze connesse alla terapia.(11,12) e l'obiettivo nei prossimi anni è quello di una più precisa caratterizzazione della malattia attraverso una sintesi di informazioni anatomiche, funzionali e molecolari. Ad oggi non esiste un

consenso unanime circa l'utilizzo delle varie tecniche di diagnostica per immagine. La scelta di una modalità di imaging dovrebbe essere fatta sulla base delle domande a cui bisogna rispondere per quel singolo paziente.

Grazie alle innovazioni tecnologiche, le opzioni di imaging disponibili sono in continua evoluzione, anche per rispondere alle innovazioni in campo terapeutico. L'ecografia, la risonanza magnetica (RM), la TC, la PET e la scintigrafia ossea hanno dei vantaggi, degli svantaggi e delle specifiche indicazioni. (13,14) Attualmente la diagnosi di tumore prostatico viene fatta sulla base di una combinazione di parametri che comprendono l'esplorazione rettale (DRE) e il PSA da cui l'indicazione ad eseguire una biopsia prostatica guidata dall'ecografia trans-rettale. (15) In accordo con le linee guida della Società Europea di Urologia (EAU), la stadiazione locale della malattia viene realizzata attraverso l'analisi dei seguenti parametri: DRE, Gleason score alla biopsia, numero di frustoli positivi e PSA. In questo contesto, nonostante le potenzialità tecniche, né la tomografia computerizzata (TC) né la risonanza magnetica (RM) hanno un ruolo rilevante nel processo di stadiazione. Tali tecniche di diagnostica per immagine trovano un'indicazione solo nei casi ad alto rischio di malattia linfonodale. Discorso analogo per la scintigrafia ossea o la RM total body per la diagnosi di metastasi ossee, il cui utilizzo non viene indicato per i pazienti con malattia ben differenziata e valori di PSA < 20 ng/ml mentre viene raccomandata nei casi di malattia localmente avanzata e scarsamente differenziata indipendentemente dai valori di PSA sierici (17).

Ruolo della Risonanza Magnetica Nucleare - La normale anatomia della prostata si compone di 4 zone anatomiche, così come descritto da McNeal nel 1981. La regione periferica dove insorge tipicamente il tumore costituisce nei giovani circa il 70% del volume prostatico. La zona centrale costituisce invece circa il 25% del volume. Fra zona periferica e centrale esistono delle marcate differenze in termini di architettura istologica e ciò suggerisce un comportamento biologico profondamente diverso. Le sequenze di RM T2-pesate costituiscono la metodica ideale per lo studio della prostata e della sua architettura interna. Infatti attraverso la RM si possono riconoscere chiaramente le diverse zone anatomiche descritte da McNeal. (18) La capsula prostatica si presenta come una sottile linea circonferenziale ipointensa che viene penetrata nella regione postero-laterale dalla base all'apice dai fasci neuro-vasscolari (NVB) che appaiono anch'essi ipointensi. La zona periferica appare omogenea e può essere facilmente distinta dalla zona centrale. In caso di IPB la zona di transizione contiene diverse ghiandole, spazi cistici e stroma con tessuto connettivale con intermedio o basso segnale. La zona centrale contiene tessuto fibro-connettivale ed ha abitualmente un segnale basso o intermedio così come la regione periuretrale. La zona fibro-muscolare che connette anteriormente la prostata alla parete vescicale appare di basso segnale (19). Nelle sequenze T1 pesate la suddivisione in zone non è possibile e la prostata appare omogeneamente di basso segnale, tuttavia queste sequenze sono importanti perché consentono di evidenziare eventuali fenomeni emorragici (post biopsia). Il dotto deferente è localizzato in posizione mediana e mostra un segnale intermedio sia nelle sequenze T1 che T2 pesate. (20;21) Nonostante l'IPB non costituisca un'indicazione all'esecuzione della risonanza, costituisce un riscontro frequente in pazienti che eseguono tale esame per altri motivi. L'IPB si caratterizza per l'iperplasia ghiandolare e stromale che può essere facilmente distinta dalla zona periferica per il suo basso segnale nelle sequenze T2-pesate. La mescolanza di segnali (basso-

intermedio-alto) nella zona centrale rende molto difficile l'individuazione di neoplasie che insorgono in questa regione. Il tumore prostatico non può essere identificato nelle sequenze in T1, mentre appare iperintenso nelle sequenze in T2, che lo rendono distinguibile dalla zona periferica normale che appare invece ipointensa.(22). Altre caratteristiche radiologiche che suggeriscono la diagnosi di tumore sono: L'obliterazione dell'angolo retto-prostatico, l'asimmetria dei NVB, l'evidenza di estensione extra-capsulare e la perdita del normale piano fra base della prostata e vescicole seminale.

Tecniche avanzate di RMN - Dal 1980 la ricerca in campo radiologico si è rivolta allo sviluppo di tecniche complementari per migliorare la diagnosi e la stadiazione del cancro della prostata. In questo contesto la risonanza magnetica con spettroscopia (MRSI) può fornire importanti informazioni metaboliche che possono risultare utili in tutte le fasi della storia naturale di questa malattia, mentre la risonanza con studio dinamico (DCE-MRI) può consentire una maggiore definizione delle caratteristiche tumorali e della vascolarizzazione.

Risonanza Magnetica Nucleare con Spettroscopia (MRSI) - La MRSI con la combinazione di bobina endo-rettale e di superficie oltre allo studio morfologico della ghiandola prostatica consente lo studio metabolico di specifiche sostanze che vengono prodotte a livello del tessuto in esame. Nel caso della prostata vengono esaminate il citrato, la creatina e la colina. Il citrato viene prodotto e immagazzinato dalle cellule epiteliali e viene secreto nel lume ghiandolare. Il tumore prostatico utilizza il citrato per il suo metabolismo energetico (23;24). La creatina appartiene al sistema delle fosfo-creatine ed è responsabile della produzione di energia delle cellule e i suoi livelli non dimostrano significative differenze fra tessuto sano e tumorale. La colina è un costituente essenziale delle membrane cellulari. La colina incorporata nelle membrane non può essere evidenziata attraverso la MRSI mentre la colina libera nel citosol o nell'interstizio sì. L'elevato turn-over cellulare tipico dei processi neoplastici comporta un aumento dei livelli di colina libera (25;26;27). Le attuali sequenze di MRSI esaminano la prostata in tre dimensioni con volumi di interesse (voxels) di circa 0.25 cm³ (28). Il risultato di queste specifiche sequenze 3D è una serie di spettri in cui vengono evidenziate le concentrazioni relative di citrato, creatina e colina nei rispettivi voxels. Nelle immagini RM, l'esatta posizione anatomica delle informazioni metaboliche acquisite attraverso la MRSI può aiutare a riconoscere e localizzare il tumore (29;30). In particolare, mentre il tessuto prostatico sano mostra alti livelli di citrato e bassi livelli di colina, il tessuto tumorale come marker dell'elevato turnover cellulare utilizza il citrato per il suo metabolismo energetico. Pertanto nel tumore, i livelli di citrato diminuiscono mentre i livelli di colina e creatina aumentano notevolmente. Il rapporto fra Colina+Creatina/Citrato differenzia il tessuto sano da quello tumorale. Tuttavia mentre nella zona periferica, la distinzione con la MRSI fra tessuto sano e tumorale è possibile, nella zona centrale e di transizione non è applicabile. In particolare la presenza di tessuto stromale nell'ipertrofia prostatica rende difficile la distinzione fra tumore ed IPB(29;30).

RMN a diffusione (DWI) - Questa tecnica di risonanza magnetica sonda la diffusione di acqua nel corpo. Lo spostamento di molecole di acqua negli spazi intra ed extra cellulari contribuisce allo spostamento netto di acqua che può essere misurato attraverso la DWI. Questa tecnica fornisce informazioni qualitative e quantitative che riflettono la cellularità e l'integrità delle membrane ed integra quindi le informazioni morfologiche ottenute alla MRI convenzionale. Il grado di diffusione dell'acqua nei tessuti biologici è inversamente

proporzionale alla cellularità tessutale e all'integrità delle membrane (31;32;33). Il movimento di molecole di acqua è più limitato nei tessuti ad alta densità cellulare e con membrane intatte (es: tessuto tumorale). Il movimento di molecole di acqua può essere rilevato alla DWI come un'attenuazione nell'intensità di segnale che a sua volta è proporzionale al grado di moto dell'acqua. La sensibilità delle sequenze DWI può essere variata modificando il gradiente di ampiezza, la durata del gradiente applicato, e l'intervallo di tempo tra coppie di gradienti. Nella pratica clinica questa sensibilità può essere variata modificando un parametro noto come "valore di b", che è proporzionale a questi tre fattori. Molecole d'acqua con un ampio margine di movimento (grande diffusione a distanza) mostrano segnale di attenuazione piccoli con b-valori (ad esempio, $b = 50-100 \text{ s/mm}^2$), mentre la diffusione delle piccole distanze mostrano grande b-valori (ad esempio, $b = 1,000 \text{ s / mm}^2$) (34). Lo spostamento di una singola molecola di acqua che si verifica nel corso di una diffusione di misurazione è stimato in circa $8 \mu\text{m}$. In confronto, le dimensioni delle cellule nel corpo umano misurano circa $10 \mu\text{m}$ (35). Di conseguenza, le informazioni fornite dalla DWI riflette i cambiamenti che si verificano in una scala cellulare territoriale. Per questo motivo, la DWI è uno strumento vantaggioso per valutare i cambiamenti nel microambiente tumorale.

RMN con studio dinamico (DCE-MRI) - Questa tecnica consiste nell'acquisizione di immagini sequenziali durante il passaggio di mezzo di contrasti attraverso il tessuto oggetto di studio. È noto da tempo che un'anormale vascolarizzazione è un elemento integrante dei tumori. Il processo di angiogenesi è mediato da mutazioni genetiche delle cellule tumorali, che portano alla produzione e alla liberazione di fattori angiogenetici come il fattore di permeabilità vascolare o il fattore di crescita endoteliale (36;37) Ci sono varie caratteristiche di vascolarizzazione che sono tipiche delle neoplasie maligne come ad esempio la struttura caotica, la presenza di fistole artero-venose, l'alta permeabilità, e le aree di emorragia spontanea (38). Inoltre, poiché la quantità di spazio interstiziale è maggiore nel tessuto canceroso rispetto al tessuto normale, vi è un divario più ampio nella concentrazione di mezzo di contrasto fra plasma e tessuto interstiziale. Questa caratteristica comportano che vi sia un pattern di enhancement differente fra tessuto tumorale e tessuto sano (39). In sintesi la risonanza magnetica con studio dinamico (MRI-DCE) consente la visualizzazione di lesioni vascolarizzate e può fornire una caratterizzazione non invasiva del cancro della prostata e svolgere quindi un ruolo nella diagnosi tumorale e nel monitoraggio della risposta alla terapia.

COMBINAZIONE DI TECNICHE RMN

Nel tentativo di migliorare la diagnosi di tumore, vari studi propongono una combinazione delle diverse tecniche di risonanza magnetica. La trasformazione maligna è associata ad alterazioni metaboliche e dell'architettura cellulare così come la neoangiogenesi. Pertanto si può ipotizzare che la combinazione di MRSI che studia le alterazioni del metabolismo con la DWI-MRI che studia la diffusione dell'acqua con la DCE-MRI che studia invece l'angiogenesi può comportare un miglioramento nella diagnosi di tumore.

In uno studio prospettico recente, 83 pazienti con sospetto clinico di tumore prostatico età media 67,4 anni; PSA medio 19,4 ng / ml; gamma 4,3 - 332,1 ng / ml) sono stati

sottoposti a MRI, DCE-MRI and DWI-MRI prima della biopsia prostatica per valutare la performance di una tale procedura combinata nella diagnosi di tumore. L'analisi delle curve ROC ha evidenziato un aumento della performance per la metodica combinata rispetto a risultati delle singole tecniche (0.711, 0.905 e 0.966 per T2-RM da solo, T2-RM-DWI più RM, e T2-RM e la RM-DWI più DCE-RM, rispettivamente). La sensibilità, specificità e accuratezza sono stati il 95%, 74% e 86% per il protocollo combinato(40). In un altro studio prospettico condotto su 42 pazienti, Reinsberg et al hanno evidenziato che quando i voxels contengono una percentuale di tumore ≥ 70 , la combinazione di spettroscopia MR con la RM dinamica aumenta la specificità per la diagnosi di tumore. Nello studio combinato la sensibilità, specificità, e la precisione sono stati 93,3%, 90,9% e 91,1%, rispettivamente. L'analisi delle curve ROC ha evidenziato un valore di Az di 0.978 per la combinazione di MRI/MRSI e DWI-MR (41). In sintesi, la combinazione delle diverse metodiche (MRSI, DWI e DCE-RM) può contribuire ad una migliore caratterizzazione del tumore fornendo informazioni aggiuntive, quali l'alterato metabolismo e la neoangiogenesi e pertanto, dovrebbe essere parte di un protocollo di routine.

TESI SPERIMENTALE

Sulla scia delle diverse esperienze riportate in letteratura circa l'utilizzo delle varie tecniche di risonanza magnetica nel carcinoma prostatico, in collaborazione con il Dipartimento di Radiologia Centrale dell'Università "Sapienza" e con il Dipartimento di Patologia Generale dell'Università "Sapienza", abbiamo condotto diversi studi sulla comprensione sia del *ruolo dell'infiammazione* nella eziopatogenesi del tumore della prostata, sia sul *ruolo della Risonanza Magnetica* con studio Spettroscopico (1H-MRSI: che studia le alterazioni nel metabolismo cellulare) e Dinamico (DCEMR: che studia la vascolarizzazione e la neoangiogenesi, che è invece espressione del microambiente che circonda la cellula neoplastica) nelle diverse fasi della storia naturale del carcinoma prostatico. Dall'eziopatogenesi del tumore stesso con una conferma attraverso l'analisi spettroscopica e dinamica di un possibile legame causale fra infiammazione e sviluppo di lesioni preneoplastiche prima (HPIN, ASAP,PIA) e carcinoma conclamato poi; nel follow-up oncologico dei pazienti sottoposti a prostatectomia radicale; nella diagnosi di recidiva loco-regionale, fino ai risultati funzionali dopo intervento chirurgico con particolare attenzione al problema del deficit erettile dopo RRP. Questo tema assume un significato sempre più importante in considerazione del fatto che con i programmi di prevenzione per la diagnosi precoce si pone diagnosi di carcinoma prostatico in fasce di età sempre più basse con conseguente sempre maggior attenzione ai risultati funzionali.

Le moderne tecniche di risonanza magnetica che combinano allo studio morfologico uno studio metabolico, perfusionale e di diffusione e riunite complessivamente nel termine "Multiparametrica" (MRI) fanno sì che siano molti i possibili campi di applicazione della risonanza magnetica nella diagnostica del carcinoma prostatico, in tutte le fasi della storia naturale di questa malattia dalla diagnosi primaria al follow-up dopo trattamento con intento curativo (chirurgia, radioterapia) o palliativo (terapia ormonale) con la possibilità di migliorare sia i risultati oncologici che funzionali

Su queste basi, nell'ambito del ciclo di Dottorato di ricerca in Tecnologie Biomediche in Medicina Clinica dell'Università Sapienza, abbiamo condotto uno studio prospettico sull'utilizzo della RMN Multiparametrica nella gestione dei risultati oncologici e funzionali di pazienti candidati a prostatectomia radicale nerve sparing per adenocarcinoma prostatico.

RUOLO DELLA RISONANZA MAGNETICA MULTIPARAMETRICA NELLA GESTIONE OTTIMALE DEI RISULTATI ONCOLOGICI E FUNZIONALI IN PAZIENTI CON CARCINOMA PROSTATICO CANDIDABILI A PROSTATECTOMIA RADICALE NERVE SPARING

INTRODUZIONE

La prostatectomia radicale (RRP) è oggi il gold standard nel trattamento del tumore prostatico clinicamente localizzato (42). Negli ultimi anni con la diffusione dei programmi di prevenzione per la diagnosi precoce e il sempre maggior utilizzo del PSA come test di screening, l'incidenza del tumore prostatico è sensibilmente aumentata. Tale incremento si è accompagnato ad un abbassamento dell'età media al momento della diagnosi con una sempre maggior enfasi e attenzione ai problemi funzionali dopo intervento chirurgico con particolare riferimento al deficit erettile (DE) (43). La disfunzione erettile rappresenta una delle problematiche più importanti dopo RRP e il recupero della funzione sessuale è strettamente collegata alla preservazione dei fasci neuro-vascolari (NVB). La probabilità di recuperare una funzione erettile soddisfacente dopo RRP è inversamente collegata con l'età del paziente e direttamente con l'estensione ed il numero di NVB preservati (44;45). Il miglioramento delle tecniche chirurgiche e la diagnosi di malattie in stadi sempre più localizzati ha portato ad un aumento delle esecuzioni di tecniche nerve-sparing. La discrepanza che esiste fra il numero di tecniche nerve-sparing eseguite e il recupero della funzione erettile dopo intervento lascia aperte una serie di domande: Qual è il meccanismo della DE dopo RRP? Dobbiamo veramente identificare tutti i nervi al momento dell'intervento chirurgico? Poiché il tempo di recupero è coerente con la rigenerazione dei nervi o la riparazione, può essere fatto qualcosa per migliorare la rigenerazione neurale? Le arterie sono danneggiate? Qual è il beneficio di una terapia riabilitativa? Quale terapia e quando è opportuno iniziarla? Abitualmente i focolai di carcinoma prostatico sono localizzati nella regione periferica della ghiandola e in questo contesto ancor più spesso vicino alla regione di passaggio dei fasci NVB. (46;47;48). Pertanto in questi casi l'utilizzo di una tecnica nerve sparing (NS) con preservazione dei fasci NVB potrebbe comportare la presenza di margini chirurgici positivi e quindi compromettere il controllo oncologico della malattia. Su queste basi per ottenere i massimi risultati dall'intervento di prostatectomia radicale, sia dal punto di vista oncologico che funzionale, diviene di fondamentale importanza un corretto planning chirurgico e un accurata selezione preoperatoria dei casi da sottoporre a tecnica NS. Recentemente grande interesse è stato rivolto alla risonanza magnetica multiparametrica che combinando informazioni anatomiche, biologiche e funzionali ha le potenzialità per risultare molto utile nella pratica clinica in diversi aspetti della storia naturale del carcinoma prostatico (49). Sulla base di queste considerazioni, e in considerazione del fatto che la chirurgia negli anni avvenire dovrebbe perseguire lo scopo di ottenere un trattamento modellato sulle caratteristiche patologiche del singolo paziente, in modo tale da massimizzare il controllo oncologico e minimizzare gli effetti collaterali, lo scopo del

presente studio è stato quello di valutare se la RMN multiparametrica può essere utile nel selezionare i casi candidabili ad una procedura NS (risultati oncologici) e migliorare i risultati funzionali in termini di funzione erettile, legati alla preservazione dei fasci NVB. In particolare abbiamo analizzato se l'utilizzo della MRI multiparametrica per selezionare i pazienti candidati ad una RRP con tecnica NS può avere un impatto sul tasso di margini chirurgici positivi nella regione dei fasci NVB e se l'efficacia di specifiche sequenze 3D di risonanza magnetica (3D-MRI) nell'identificazione dei cambiamenti morfologici del NVB dopo RRP. Abbiamo inoltre provato a realizzare una scala delle modificazioni del NVB utilizzando come standard reference il questionario sulla funzione sessuale a 5 domande (IIEF-5) (50).

MATERIALI E METODI

In questo studio prospettico condotto fra Gennaio 2008 e Settembre 2011, hanno partecipato un totale di 125 pazienti consecutivi con adenocarcinoma prostatico clinicamente localizzato (T1c-T2,NOMO) e candidati a prostatectomia radicale retropubica open(RRP), giunti alla nostra osservazione presso la divisione di Prostate Unit del nostro istituto. Lo studio è stato condotto dopo l'approvazione del comitato etico del nostro dipartimento e a tutti i pazienti è stato sottoposto il consenso informato.

Tutti i pazienti sono stati sottoposti a valutazione preoperatoria standard che includeva: storia clinica, esame obiettivo, valutazione della funzione erettile mediante il questionario (IIEF-5: International Index of Erektion Function Five-item) , Misurazione del PSA sierico, Biopsia prostatica TRUS-guidata.

Criteri di esclusione sono stati: nessuna terapia ormonale o radiante pregressa, nessuna precedente chirurgia a livello prostatico, controindicazione ad eseguire la MRI. Sulla base dei criteri di inclusione/esclusione 105 pazienti sono stati inseriti nello studio (**Tabella 1**). Tutti i pazienti sono stati sottoposti preoperatoriamente a MRI multiparametrica della prostata e sulla base dei risultati sono stati suddivisi in due gruppi. In base ai risultati della MRI, i pazienti del gruppo A sono stati sottoposti a prostatectomia radicale nerve sparing bilaterale (NS-RRP) mentre i pazienti del gruppo B sono stati sottoposti a NS-RP unilaterale o nessuna tecnica nerve sparing. I casi sottoposti a procedura NS sono stati quindi rivalutati dopo 40 giorni dall'intervento con una nuova MRI con lo scopo di valutare le modificazioni del fascio vascolo-nervoso (NVB). Solo i casi non candidati a terapia radiante adiuvante o ad ormonoterapia (Margini chirurgici negativi/no progressione biochimica) sono stati inclusi nella valutazione funzionale della funzione erettile per i primi 12 mesi e in tutti questi pazienti è stata iniziata una terapia riabilitativa precoce (30 giorni dopo l'intervento) con inibitori delle 5-fosfodiesterasi (PDE-5) come protocollo standard presso la nostra unità prostatica.

Table 1 Clinical and pathological characteristics of patients in groups A and B

	Group A (no tumor localization closed to NVBs at MRI)	Group B (tumor localization closed to NVBs at MRI)
No cases (%)	73 (69.5%)	32 (30.5%)
Age (years) (mean \pm SD; median, range)	56.9 \pm 4.8 (57) (48–66)	58.1 \pm 4.0 (57) (49–65)
Preoperative IIEF-5 (mean \pm SD; median, range)	21.9 \pm 2.1 (22) (17–25)	22.2 \pm 1.8 (22) (18–25)
Preoperative PSA (ng/mL) (mean \pm SD; median, range)	5.7 \pm 1.6 (5.6) (2.5–9.8)	5.8 \pm 1.6 (5.4) (2.8–9.3)
Tumor localization closed to NVBs at preoperative MRI		
No	73 (100)	0 (0)
Unilateral	0 (0)	21 (65.6)
Bilateral	0 (0)	11 (34.4)
NS RP		
No	3 (4.1)	13 (40.6)
Unilateral	0 (0)	19 (59.4)
Bilateral	70 (95.9)	0 (0)
Pathological stage at RRP		
pT2a	36 (49.3)	0 (0)
pT2b	35 (48.0)	23 (71.9)
pT3a	2 (2.7)	9 (28.1)
pT3b	0 (0)	0 (0)
Gleason score at RRP		
6 (3 + 3)	44 (60.3)	16 (50.0)
7 (3 + 4)	23 (31.5)	13 (40.6)
7 (4 + 3)	6 (8.2)	3 (9.4)
8 (4 + 4)	0 (0)	0 (0)
Surgical margins		
Negative	68 (93.2)	27 (84.4)
Positive	5 (6.8)	5 (15.6)
Apex	2 (40.0)	3 (60.0)
Posterolateral (NVBs region)	3 (60.0)	1 (20.0)
Other	0 (0)	1 (20.0)
Multiple	0 (0)	1 (0)
Postoperative PSA (ng/mL) (mean \pm SD; median, range)	0.03 \pm 0.02 (0.03) (0.001–0.1)	0.05 \pm 0.03 (0.05) (0.01–0.1)

In three cases from group A and in two cases from group B, NS procedure was not performed for complications during surgery. SD = standard deviation; IIEF-5 = International Index of Erectile Function Five Item; PSA = prostate-specific antigen; NVB = neurovascular bundle; MRI = magnetic resonance imaging; NS = nerve sparing; RP = radical prostatectomy; RRP = radical retropubic prostatectomy.

Tabella 1: Caratteristiche cliniche e patologiche dei pazienti del Gruppo A e del Gruppo B. In 3 casi del gruppo A e in 2 casi del gruppo B, la procedura Nerve sparing non è stata effettuata per complicazioni durante l'intervento chirurgico

METODI

Valutazione con IIEF-5: Tutti i pazienti hanno compilato il questionario IIEF-5 prima dell'intervento e nel post operatorio, solo i casi sottoposti a procedura NS sono stati rivalutati con lo stesso questionario a 6 e 12 mesi. Sulla base dei risultati del questionario il grado di disfunzione erettile è stato classificato in 5 categorie: severa (IIEF-5 score 1-7), Moderata (IIEF-5 score 8-11), Lieve-Moderata (IIEF-5 score 12-16), Lieve (17-21), no ED (IIEF-5 score 22-25)

RP e valutazione patologica: La RP è stata eseguita in tutti i casi con un approccio open da due chirurghi (AS e SS) e con una tecnica NS intrafasciale (51). In base ai risultati della MRI, i pazienti del gruppo A sono stati sottoposti a prostatectomia radicale nerve sparing bilaterale (NS-RP) mentre i pazienti del gruppo B sono stati sottoposti a NS-RP unilaterale o nessuna tecnica nerve sparing. In nessun caso è stata eseguita una linfadenectomia iliaco-otturatoria. Alla rimozione della prostata, il pezzo operatorio è stato fissato con formaldeide al 10%. E le sezioni da analizzare per esame istologico sono state seguite ad intervalli di 3 mm partendo dalla base della prostata. I margini chirurgici positivi (SMs) sono stati definiti quando il tumore si estendeva oltre il margine chinato del pezzo operatorio. Per ogni paziente sono stati indicati il numero e la sede degli MSs.

MRI-Interpretazione e Valutazione dei Dati: L'interpretazione delle immagini è stata eseguita da due radiologici con grande esperienza di imaging dell'apparato uro-genitale e che non erano a conoscenza dei dati clinici e della funzione erettile dei pazienti arruolati nello studio. I due radiologici in maniera indipendente hanno interpretato le immagini di

risonanza magnetica. Pre-operatoriamente, hanno definito la relazione fra la localizzazione del tumore e il decorso del fascio vascolo-nervoso (NVB), nel post-operatorio hanno valutato se il NVB risultava visibile in almeno 1 delle sequenze assiali 3D se la loro intensità di segnale era normale (iso-ipointensa) o iperintensa confrontando due regioni di interesse (ROI) localizzate rispettivamente nel NVB e nel muscolo pelvico.

MRI-Valutazione pre-operatoria: La MRI pre-operatoria è stata eseguita ad almeno 6 settimane dalla biopsia prostatica ed a non più di 7 giorni prima dalla RRP. Il protocollo includeva una MRI Multiparametrica utilizzando MRSI, DCEMR e DWI per localizzare il tumore in relazione al decorso del NVB. Allo studio dinamico (DCEMR) le regioni sospette per tumore sono state identificate nella regione periferica della ghiandola sulla base di un decremento dell'intensità di segnale nelle sequenze T2-pesate e sulla base di un picco di Enhancement nelle immagini sottratte. Nel caso di più aree con Enhancement, la regione con il picco più alto è stata considerata significativa per le successive analisi.

Analisi Fiber Tracking: Tutte le immagini acquisite sono state analizzate con un software dedicato (General Electric Functool software version 7.4) ed è stata eseguita una completa ricostruzione delle fibre nervose nelle 3 dimensioni. Abbiamo analizzato i nervi peri-prostatici, riportando separatamente la percentuale di fibre nel lato destro e sinistro, dalla base all'apice della ghiandola, considerando i tre maggiori piani perpendicolari all'uretra prostatica (Figura 1).

Classificazione in base ai risultati della MRI: Sulla base della MRI pre-operatoria i pazienti sono stati assegnati al gruppo A (No evidenza di tumore alla MRI localizzato in entrambe le regioni del NVB) o al gruppo B (Evidenza di tumore localizzato vicino ad una o entrambe le regioni del NVB). Allo studio MRI, il sospetto tumore vicino al decorso del NVB è stato definito quando risultava localizzato ovunque sulla regione postero-laterale della prostata e adiacenti (<2 mm, anche se non infiltrante) senza un piano di clivaggio chiaro per la regione del NVB descritto da studio fibra contraente.

Standard Reference: Lo standard reference per definire il valore aggiunto della MRI pre-operatorio nella scelta se effettuare o meno una tecnica NS è stato basato sui risultati istopatologici da campioni chirurgici. L'appropriatezza del planning chirurgico è stato determinato principalmente sulla base dei risultati istopatologici di extra-capsularità (ECE) o margini positivi (SM) nella regione del NVB, posterolateralmente alla prostata. In particolare per ogni NVB, la conservazione del fascio è stata considerata appropriata quando il tumore non si estendeva oltre la capsula nella corrispondente regione posterolaterale della prostata e quando l'adiacente SM era negativo. Contrariamente, la resezione del NVB è stata considerata appropriata se c'era estensione extra-capsulare o se era presente tumore parzialmente coinvolgente la capsula, adiacente al decorso del NVB in corrispondenza della regione posterolaterale della prostata.

Valutazione MRI post-operatoria: Nel post-operatorio, i casi sottoposti a procedura NS sono stati quindi rivalutati dopo 40 giorni dall'intervento con una nuova MRI con lo scopo di valutare le modificazioni del fascio vascolo-nervoso (NVB). Solo i casi non candidati a terapia radiante adiuvante o ad ormonoterapia (Margini chirurgici negativi/non progressione biochimica) sono stati inclusi nella valutazione funzionale della funzione erettile per i primi 12 mesi.

Analisi Fiber Tracking: La stessa analisi del fiber-tracking è stata eseguita dopo la RRP, considerando gli stessi piani le stesse scansioni utilizzate nel pre-operatorio in modo tale da ottenere delle immagini standard per una valutazione ottimale del NVB. Come in una nostra precedente esperienza (52) l'interpretazione di questi studi MRI, focalizzati sullo stabilire il decorso anatomico e l'integrità del NVB è stato effettuato utilizzando una classificazione MRI in 5 punti da noi proposta (Tabella 2). I risultati della MRI post operatoria e la classificazione sulle alterazioni del fascio sono state quindi correlate con i dati clinici relativi alla funzione erettile utilizzando il questionario IIEF-5 somministrato a 6 e 12 mesi e suddiviso anch'esso in 5 categorie.

Analisi Statistica: La validità della MRI pre-operatoria nella gestione del NVB è stata esaminata per la frequenza e l'appropriatezza del cambiamento del planning chirurgico (pre-MRI e Post-MRI) sulla base delle indicazioni della MRI. L'associazione fra le alterazioni osservate alla MRI (Classi dello score MRI) e lo score IIEF-5 è stato calcolato con il test di Spearman rho e con il test di Kendall tau. Una correlazione di 1 significa che vi è una perfetta relazione lineare positiva tra le variabili, mentre una correlazione di -1 significa che vi è una perfetta negativa relazione lineare tra le variabili. Una correlazione pari a 0 significa che non vi è alcuna relazione lineare tra le due variabili. In fine, con lo scopo di ottenere un'ulteriore validazione statistica del nostro score MRI abbiamo effettuato il test di Student fra score IIEF-5 pre-operatorio e post-operatorio a 6 e 12 mesi. Per tutti i test statistici un valore di $p < 0.05$ è considerato statisticamente significativo. I calcoli statistici sono stati effettuati con il software MedCalc for Windows, version 9.3.

RISULTATI

Valutazione MRI pre-operatoria: Sulla base dello studio MRI pre-operatorio, 73 dei 105 casi (69.5%) sono stati inclusi nel gruppo A e 32 dei 105 casi (30.5%) nel gruppo B (Tabella 1). Pertanto, il planning chirurgico post-MRI, compresa la decisione di conservare entrambi gli NVBs (gruppo A), concordava con l'iniziale valutazione clinica standard per una procedura di NS bilaterale in 73 dei 105 casi (69,5%). Al contrario la MRI ha suggerito un cambiamento nel planning chirurgico iniziale (gruppo B) per 32 dei 105 casi (30,5%). Di questi 32 casi nel gruppo B, la risonanza magnetica ha suggerito di eseguire una procedura unilaterale NS in 21 dei 32 casi (65,6%) e una procedura di non-NS in 11 dei 32 casi (34,4%). Sulla base del planning post-MRI, tutti i casi nel gruppo A sono stati poi sottoposti ad un NS RP bilaterale (in 3 casi la NS non è stata effettuata per complicazioni durante l'intervento chirurgico), mentre 21 casi (65,6%) nel gruppo B ad un NS RP unilaterale (in 2 casi la NS non è stata effettuata per complicazioni durante l'intervento chirurgico) e 11 casi (34,4%) a un non NS RP. **La tabella 1** confronta i risultati clinici e patologici nei due gruppi. Nessuna differenza significativa in termini di parametri clinici pre-operatori sono stati trovati tra i due gruppi ($p > 0,05$). Al contrario, nel gruppo B sono stati osservati una maggiore percentuale di casi pT3 e MS positivi. Nella popolazione in studio (105 casi) abbiamo osservato una bassa percentuale di margini chirurgici positive nella regione del NVB (Totale MS positivi:9.5%; MS positivi posterolaterali:3.8%). **La tabella 2** confronta i cambiamenti nel planning chirurgico sulla base delle indicazioni della MRI con i risultati patologici (SM e ECE) alla RP, in modo

tale da stabilire l'appropriatezza del planning post-MRI. Nel gruppo A, la conferma dallo studio MRI per eseguire una procedura bilaterale NS era appropriato in 70 dei 73 casi (95,9%), mentre nel gruppo B l'indicazione dallo studio MRI per modificare il piano chirurgico era appropriato in 28 dei 32 casi (87,5 %).

	SM+ posterolaterali	(ECE)	Appropriatezza del Planning chirurgico
No-cambiamento nel planning chirurgico	3 (4.1%)	1 (1.4%)	70 (95.9%)
Parziale cambiamento nel planning chirurgico	0 (0%)	0 (0%)	28 (87.5%)
Completo cambiamento nel planning chirurgico	--	--	8 (72.7%)

Tabella 2: Appropriatezza del cambiamento del planning chirurgico sulla base del risultato della MRI pre-operatoria (%). Nel Gruppo A, 1 caso ha avuto SM + and ECE dallo stesso lato. In tutti i casi (%) del gruppo B con un cambiamento non appropriato (4 casi), è stato determinato dall'assenza di tumore nella regione posterolaterale dove il fascio è stato resecato.

Questi dati suggeriscono che in questa categoria di pazienti la MRI migliora notevolmente la precisione del piano chirurgico per quanto riguarda l'opportunità di preservare o meno l' NVBs.

Valutazione MRI post-operatoria: 85 casi sottoposti a NS RP che non presentavano SM positivi/pT3a e che non hanno sviluppato una progressione biochimica durante i primi 12 mesi di follow-up sono stati inclusi nella valutazione della funzione erettile mediante MRI. In tutti i casi la valutazione MRI è stata conclusa con successo a 40 giorni dalla chirurgia. Tutti questi 85 casi sono stati omogeneamente sottoposti ad un protocollo riabilitativo utilizzando inibitori PDE-5. Tutti i casi erano sessualmente attivi prima dell'intervento (IIEF-5 medio $21,9 \pm 1,9$; mediana 22, range 17-25). A 6 - e 12 mesi di follow-up, la media del score IIEF5 era di 18,3 (mediana 17, range 9-25) e 18,9 (mediana 18, range 11-25) rispettivamente. Entrambi i radiologi, senza significativa variabilità inter-osservatore, a 40 giorni dopo la RRP hanno assegnato uno score delle alterazioni MRI del NVBs. In particolare, utilizzando la nostra classificazione MRI (**Tabella 2**), 48.2% dei pazienti sono stati collocati in classe 0, il 25,9% della classe I, 11,9% in classe II, 8,20% in classe III e del 5,8% in classe IV (**Tabella 4**). Il coefficiente rho di Spearman tra MRI e IIEF-5 score è risultato di 0,462 ($p = 0,0010$, 95% CI 0,240-0,694). L'analisi di regressione di questi dati ha mostrato un coefficiente di determinazione R^2 di 0,2835 (0,4685 coefficiente di pendenza, SD 0,1012, $p < 0,0001$). Quindi è stato osservato una significativa correlazione inversa tra risonanza magnetica e IIEF-5 score (**Tabella 4**).

0	Normale o abbastanza normale (da 0 a 2 punti): Il decorso anatomico del NVB è interamente valutabile bilateralmente (punti=0) ± alto segnale in T2w (punti=0 o 1 per ogni NVB)
I	Lieve (3-5 punti): il decorso del NVB è parzialmente, unilateralmente valutabile (punti=3) ± alto segnale in T2w (punti=0 o 1) ± normale o abbastanza normale NVB contro-laterale (0 o 1 punti per alta intensità di segnale)
II	Da lieve a moderata (6-8-punti): Decorso anatomico del NVB parzialmente valutabile bilateralmente (punti=6) ± alto segnale in T2w (punti =0 o 1 per ogni NVB)
III	Moderata (9-13 punti): decorso anatomico del NVB parzialmente mai valutabile unilateralmente, probabile resezione (punti=9) + 0 punti per il contro-laterale NVB interamente valutabile o 3 punti per il contro-laterale NVB parzialmente valutabile ± alto segnale in T2w (punti=0 o 1 per l'NVB contro-laterale)
IV	Severa: decorso anatomico dell'NVB mai valutabile bilateralmente, probabile resezione (punti =14)

Tabella3: Classificazione MRI in 5 classi delle modificazioni del NVB dopo prostatectomia rdaicale.

	Categorie MRI				
	0	I	II	III	IV
Numero di casi (%)	41/85 (48.2)	22/85 (25.9)	10/85 (11.9)	7/85 (8.2)	5/85 (5.8%)
IIEF-5 medios 6-mesi	16.46	15.94	14.45	5.0	1.70
IIEF-5 medios 12-mesi	17.35	16.85	14.30	5.30	1.50

Tabella 4: Categorie MRI post-operatorie confrontate con gli score IIEF-5 a 6 e 12 mesi. (R²: 0.2835; p < 0.0001).

DISCUSSIONE

Per ottenere i migliori risultati dall'intervento di prostatectomia radicale (RP) sia dal punto di vista oncologico che funzionale, diviene di fondamentale importanza una corretta selezione pre-operatoria dei casi e un planning chirurgico adeguato. La decisione se preservare o meno il Fascio vascolo nervoso (NVB) al momento dell'intervento, o se eseguire una tecnica nerve sparing di tipo intrafasciale o extra fasciale sono alcuni dei punti più frequenti con cui l'urologo si confronta abitualmente nella pratica clinica. Strumenti predittivi come i nomogrammi abitualmente basati sul PSA o su alcune variabili patologiche desunte dalla biopsia, sono certamente utili nella pratica clinica ma con dei limiti evidenti e andrebbero supportati da una valida diagnostica per immagini. Basandoci sui i risultati del nostro studio, noi crediamo che la MRI multiparametrica pre e post operatoria può migliorare in maniera significativa la selezione e gestioni dei pazienti con adenocarcinoma prostatico e candidati a RP con tecnica NS. Pre-operatoriamente, la MRI può identificare l'assenza di tumore nella regione del NVB comportando una migliore selezione dei casi candidabili a tecnica NS, riducendo al contempo l'incidenza di SM positivi legati alla tecnica NS stessa. Nel Post operatorio, la MRI potrebbe definire meglio lo stato e le modificazioni che occorrono al NVB dopo l'intervento di RP predicendo i risultati a lungo termine in tema di recupero della funzione erettile. Precedenti esperienze in letteratura hanno analizzato il ruolo della MRI multiparametrica nell'identificare il tumore nell'area del NVB (53;54;55). Labonary e Al (53) hanno descritto il ruolo della MRI nel predire il rischio di estensione extracapsulare in relazione al NVB. Basandosi sui i risultati della MRI, la strategia operatoria è stata cambiata nel 44% dei casi. Sulla base dei risultati patologici finali, la sensibilità, specificità e accuratezza della MRI sono stati il 92%, 100% e 100% rispettivamente. Brown et al (56) in una popolazione di 66 pazienti, concludono come la MRI standard con il solo studio morfologico di scarsa utilità nel definire l'appropriatezza di una tecnica NS. Questi dati negativi potrebbero sostenere il vantaggio di una MRI multiparametrica in questo tipo di studi. Nel presente studio abbiamo messo in evidenza come uno studio pre-operatorio con MRI multiparametrica focalizzato nella regione del NVB, in una popolazione di pazienti a basso rischio (PSA<10 ng/ml, Gleason score <8, cT1c-T2aN0M0) può cambiare il planning chirurgico pre-MRI per una procedura NS in una significativa percentuale di casi (30.5%). Inoltre, nella nostra esperienza il planning chirurgico post-MRI è risultato associato ad una bassa percentuale di margini chirurgici positivi nella regione del NVB (3.8%). La forza dei nostri risultati è la convalida attraverso i risultati patologici della RRP (SM positivo e ECE nella regione del NVBs) che ha confermato una elevata percentuale di appropriatezza per il planning chirurgico post-MRI sia nei casi in cui le indicazioni pre-MRI per una procedura di tipo NS sono state confermate (gruppo A:95.9%) sia nei casi in cui l'indicazione pre-MRI per un RP NS è stata cambiata (gruppo B: 87,5%). Un limite del nostro studio è rappresentato principalmente dal fatto di non avere analizzato il ruolo della MRI multiparametrica in pazienti ad alto rischio e quindi valutare se anche in questa categoria di pazienti può essere utile nella pratica clinica. Nel post-operatorio, abbiamo evidenziato come la MRI risulti fattibile già a 40 giorni dall'intervento senza interferenze da parte dei processi cicatriziale o sanguinamento e può chiaramente mostrare lo stato morfologico del NVB dopo intervento chirurgico. A riguardo nessuna tecnica di diagnostica per immagini (Eco

doppler penieno) può fornire dati morfologici circa le modificazioni che subisce l’NVB dopo intervento chirurgico e in questo senso l’integrità del NVB dopo RRP rappresenta il fattore più importante che influenza la probabilità di recuperare una buona funzione erettile. La classificazione morfologica in 5 punti da noi proposta correla in maniera significativa con il recupero della funzione erettile valutata con il questionario IIEF-5. In questo contesto studi futuri condotti su un campione statistico più ampio potrebbero dire se tale classificazione può guidare il clinico anche nella scelta della terapia riabilitativa. Ad esempio un paziente con un decorso normale o abbastanza normale (classificazione MRI=0) del NVB dopo RRP avrà elevate probabilità di rispondere ad una terapia riabilitativa con PDE-5. Al contrario un paziente con severe alterazioni del NVB dopo RP (Classificazione MRI: III, IV) avrà meno chance di rispondere ad una terapia con PDE-5.

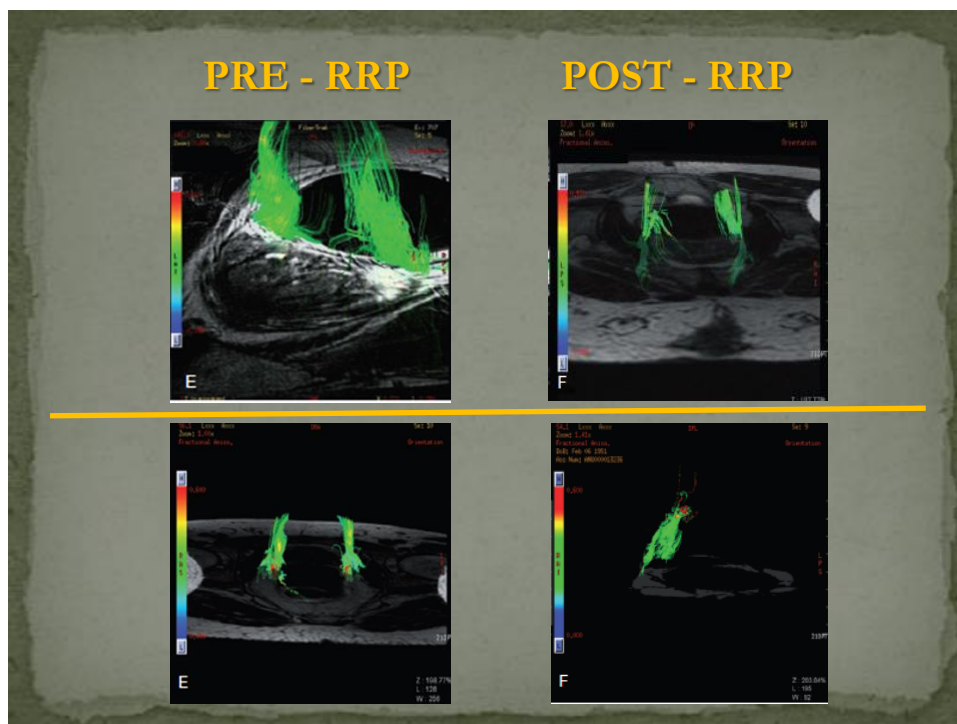


Figura 1- *Analisi Fiber Tracking pre e post-operatoria:*
esempio di tecnica NS bilaterale ed esempio di tecnica NS monolaterale

RIASSUNTO DEI RISULTATI RAGGIUNTI DURANTE IL DOTTORATO

Il percorso didattico e scientifico durante i miei tre anni di dottorato sulle patologie oncologiche prostatiche è stato caratterizzato dalla ricerca e dalla comprensione sia dei meccanismi legati all'etiopatogenesi della malattia neoplastica sia nell'utilizzo delle metodiche più appropriate per una corretta gestione clinica e terapeutica della stessa. Se nei primi anni della mia ricerca abbiamo messo a fuoco il ruolo dell'infiammazione nel complesso meccanismo della degenerazione neoplastica della ghiandola prostatica, in corso d'opera abbiamo avuto modo di utilizzare e sperimentare delle nuovissime tecniche di imaging con il fine ultimo di garantire clinicamente al paziente una corretta scelta terapeutica.

Grazie alla collaborazione con il Dipartimento di Patologia Generale (Dott.ssa P. Gazzaniga) – Università Sapienza di Roma – abbiamo voluto valutare gli effetti della *Serenoa Repens*, estratto naturale di una palma africana, su linee cellulari e culture primarie di ghiandola prostatica iperplastica e affetta da adenocarcinoma della prostata. I nostri risultati dimostrano una riduzione dell'espressione di alcuni fattori dell'infiammazione e un effetto sui cambiamenti degli indici di proliferazione-apoptosi confermato da una riduzione significativa delle cellule di carcinoma prostatico quando trattate con *Serenoa Repens*, evidenziando dunque una triplice attività dell'estratto: azione anti-infiammatoria, azione anti-proliferativa e attività pro-apoptotica. Da questo il Gruppo di Lavoro di cui faccio parte ha tratto un importante articolo scientifico da cui il prosieguo della mia attività di ricerca. (*“Effect of *Serenoa repens* (Permixon(R)) on the expression of inflammation-related genes: analysis in primary cell cultures of human prostate carcinoma” – J Inflammation 2013*).

L'utilizzo della risonanza magnetica multiparametrica della prostata come tecnica di imaging nell'individuare aree di ghiandola sospette per patologia neoplastica e/o stato infiammatorio così da indicare con maggior precisione un mapping biotico per la diagnosi ha rappresentato un momento fondamentale nell'uso attuale di questa metodica, che ad oggi, viene considerata a livello multidisciplinare un'esame fondamentale nella gestione clinica e terapeutica dei pazienti affetti da adenocarcinoma della prostata.

Detto questo, in considerazione delle caratteristiche epidemiologiche che sta assumendo nel tempo il paziente affetto da adenocarcinoma della prostata candidabile ad intervento di prostatectomia radicale, uno studio pre-operatorio di MRI multiparametrica, focalizzata sull'NVB e la sua relazione con focolai tumorali, può migliorare l'appropriatezza del planning chirurgico in termini di tecnica NS e può inoltre predire nel post-operatorio la probabilità di recuperare una buona funzione erettile.

Bibliografia

1. American Cancer Society. Cancer facts and figures 2007. Publication no. 500807. Atlanta, Ga: American Cancer Society, 2006.
2. Bartsch G, Horninger W, Klocker H, et al. Prostate cancer mortality after introduction of prostate-specific antigen mass screening in the Federal State of Tyrol, Austria. *Urology* 2001;58:417–424.
3. Silverberg E, Boring CC, Squires TS. Cancer statistics, 1990. *CA Cancer J Clin* 1990;40:9–26.
4. Jemal A, Murray T, Ward E, et al. Cancer statistics, 2005. *CA Cancer J Clin* 2005;55(1):10–30.
5. Soh S, Kattan MW, Berkman S, Wheeler TM, Scardino PT. Has there been a recent shift in the pathological features and prognosis of patients with radical prostatectomy? *J Urol* 1997;157:2212–2218.
6. Allsbrook WC Jr, Mangold KA, Yang X, Epstein JI. The Gleason grading system: an overview. *J Urol Pathol* 1999;10:141–157.
7. Gleason DF, Mellinger GT. Prediction of prognosis for prostatic adenocarcinoma by combined histological grading and clinical staging. *J Urol* 1974;111:58–64.
8. Green FL, Page DL, Fleming ID, et al, eds. *AJCC cancer staging manual*. New York, NY: Springer-Verlag, 2002.
9. Kattan MW, Stapleton AM, Wheeler TM, Scardino PT. Evaluation of a nomogram used to predict the pathologic stage of clinically localized prostate carcinoma. *Cancer* 1997;79:528–537.
10. Kattan MW, Zelefsky MJ, Kupelian PA, Scardino PT, Fuks Z, Leibel SA. Pretreatment nomogram for predicting the outcome of three-dimensional conformal radiotherapy in prostate cancer. *J Clin Oncol* 2000;18:3352–3359
11. Gilligan T, Kantoff PW. Chemotherapy for prostate cancer. *Urology* 2002;60:94–100.
12. Thompson IM, Seay TM. Will current clinical trials answer the most important questions about prostate adenocarcinoma? *Oncology (Williston Park)* 1997;11:1109–1117.
13. Cooperberg MR, Lubeck DP, Grossfeld GD, Mehta SS, Carroll PR. Contemporary trends in imaging test utilization for prostate cancer staging: data from the cancer of the prostate strategic urologic research endeavor. *J Urol* 2002;168:491–495.

14. Amis ES Jr, Bigongiari LR, Bluth EI, et al. Pretreatment staging of clinically localized prostate cancer. *Radiology* 2000;215(S):703–708.
15. Heidenreich A, Aus G, Bolla M, Joniau S, Matveev VB, Schmid HP, Zattoni F. EAU guidelines on prostate cancer. *Eur Urol* 2008;53:68-80.
16. Pretreatment Staging Prostate Cancer. American College of Radiology (ACR) Appropriateness Criteria® 2005, last update 2007:1-12.
17. Carroll P, Coley C, McLeod D, Schellhammer P, Sweat G, Wasson J, Zietman A, Thompson I. Prostate-specific antigen best practice policy--part II: prostate cancer staging and post-treatment follow-up. *Urology* 2001;57:225-9.
18. McNeal JE. The zonal anatomy of the prostate. *Prostate* 1981;2:35-49.
19. Hricak H, Doms GC, McNeal JE, Mark AS, Marotti M, Avallone A, Pelzer M, Proctor EC, Tanagho EA. MR imaging of the prostate gland: normal anatomy. *AJR Am J Roentgenol* 1987;148:51-8.
20. Heuck A, Scheidler J, Sommer B, Graser A, Muller-Lisse UG, Massmann J. [MR imaging of prostate cancer]. *Radiologe* 2003;43:464-73.
21. Kubik-Huch RA, Hailemariam S, Hamm B. CT and MRI of the male genital tract: radiologic-pathologic correlation. *Eur Radiol* 1999;9:16-28.
22. Graser A, Heuck A, Sommer B, Massmann J, Scheidler J, Reiser M, Mueller-Lisse U. Per-sextant localization and staging of prostate cancer: correlation of imaging findings with whole-mount step section histopathology. *AJR Am J Roentgenol* 2007;188:84-90.
23. Costello LC, Franklin RB. Concepts of citrate production and secretion by prostate. 1. Metabolic relationships. *Prostate* 1991;18:25-46.
24. Costello LC, Franklin RB. Concepts of citrate production and secretion by prostate: 2. Hormonal relationships in normal and neoplastic prostate. *Prostate* 1991;19:181-205.
25. Kurhanewicz J, Vigneron DB, Nelson SJ, Hricak H, MacDonald JM, Konety B, Narayan P. Citrate as an in vivo marker to discriminate prostate cancer from benign prostatic hyperplasia and normal prostate peripheral zone: detection via localized proton spectroscopy. *Urology* 1995;45:459-66.
26. Costello LC, Franklin RB, Narayan P. Citrate in the diagnosis of prostate cancer. *Prostate* 1999;38:237-45.
27. Mueller-Lisse U, Scherr M. 1H-MR-Spektroskopie der Prostata: Ein Überblick. *Radiologe* 2003;43:481-8.
28. Hersh MR, Knapp EL, Choi J. Newer imaging modalities to assess tumor in the prostate. *Cancer Control* 2004;11:353-7.
29. Scheidler J, Hricak H, Vigneron DB, Yu KK, Sokolov DL, Huang LR, Zaloudek CJ, Nelson SJ, Carroll PR, Kurhanewicz J. Prostate cancer: localization with three-dimensional proton MR spectroscopic imaging--clinicopathologic study. *Radiology* 1999;213:473-80.
30. Kurhanewicz J, Vigneron DB, Hricak H, Narayan P, Carroll P, Nelson SJ. Three-dimensional H-1 MR spectroscopic imaging of the in situ human prostate with high (0.24-0.7-cm³) spatial resolution. *Radiology* 1996;198:795-805.

- 31 Guo Y, Cai YQ, Cai ZL, Gao YG, An NY, Ma L, Mahankali S, Gao JH. Differentiation of clinically benign and malignant breast lesions using diffusion-weighted imaging. *J Magn Reson Imaging* 2002;16:172-8.
- 32 Gauvain KM, McKinstry RC, Mukherjee P, Perry A, Neil JJ, Kaufman BA, Hayashi RJ. Evaluating pediatric brain tumor cellularity with diffusion-tensor imaging. *AJR Am J Roentgenol* 2001;177:449-54.
- 33 Sugahara T, Korogi Y, Kochi M, Ikushima I, Shigematu Y, Hirai T, Okuda T, Liang L, Ge Y, Komohara Y, Ushio Y, Takahashi M. Usefulness of diffusion-weighted MRI with echo-planar technique in the evaluation of cellularity in gliomas. *J Magn Reson Imaging* 1999;9:53-60.
- 34 Koh DM, Collins DJ. Diffusion-weighted MRI in the body: applications and challenges in oncology. *AJR Am J Roentgenol* 2007;188:1622-35.
- 35 Sehy JV, Banks AA, Ackerman JJ, Neil JJ. Importance of intracellular water apparent diffusion to the measurement of membrane permeability. *Biophys J* 2002;83:2856-63.
- 36 Knopp MV, Giesel FL, Marcos H, von Tengg-Kobligk H, Choyke P. Dynamic contrast-enhanced magnetic resonance imaging in oncology. *Top Magn Reson Imaging* 2001;12:301-8.
- 37 Padhani AR, Husband JE. Dynamic contrast-enhanced MRI studies in oncology with an emphasis on quantification, validation and human studies. *Clin Radiol* 2001;56:607-20.
- 38 Dvorak HF, Nagy JA, Feng D, Brown LF, Dvorak AM. Vascular permeability factor/vascular endothelial growth factor and the significance of microvascular hyperpermeability in angiogenesis. *Curr Top Microbiol Immunol* 1999;237:97-132.
- 39 Delorme S, Knopp MV. Non-invasive vascular imaging: assessing tumour vascularity. *Eur Radiol* 1998;8:517-27.
- 40 Tanimoto A, Nakashima J, Kohno H, Shinmoto H, Kuribayashi S. Prostate cancer screening: the clinical value of diffusion-weighted imaging and dynamic MR imaging in combination with T2-weighted imaging. *J Magn Reson Imaging* 2007;25:146-52.
- 41 Reinsberg SA, Payne GS, Riches SF, Ashley S, Brewster JM, Morgan VA, deSouza NM. Combined use of diffusion-weighted MRI and 1H MR spectroscopy to increase accuracy in prostate cancer detection. *AJR Am J Roentgenol* 2007;188:91-8.
- 42 Yan Y, Carvalhal GF, Catalona WJ, Young JD. Primary treatment choices for men with clinically localized prostate carcinoma detected by screening. *Cancer* 2000; 88:1122–1130.
- 43 Damber JE, Aus G.: Prostate cancer. *Lancet* 2008 May 17;371(9625):1710-21
- 44 R recovery of erections after radical prostatectomy. *J Urol* 2002 164:1929–1934
- 45 abbanani F, Stapleton AM, Kattan MW, Wheeler TM, Scardino PT McCullough AR. Prevention and management of erectile dysfunction following radical prostatectomy. *Urol Clin North Am* 2001 28:613–627
- 46 Hricak H, Wang L, Wei DC, Coakley FV, Akin O, Reuter VE, Gonen M, Kattan MW, Onyebuchi CN, Scardino PT. The role of preoperative endorectal magnetic

- resonance imaging in the decision regarding whether to preserve or resect neurovascular bundles during radical retropubic prostatectomy. *Cancer* 2004 Jun 15; 100 (12): 2655-63.
- 47 McNeal JE. Cancer volume and site of origin of adenocarcinoma in the prostate: relationship to local and distant spread. *Hum Pathol.* 1992; 23 (3): 258-266.
 - 48 Rosen MA, Goldstone L, Lapin S, Wheeler T, Scardino PT. Frequency and location of extracapsular extension and positive surgical margins in radical prostatectomy specimens. *J Urol.* 1992; 148 (2Pt 1): 331-337.
 - 49 Sciarra A, Salciccia S, Panebianco V. Proton spectroscopic and dynamic contrast-enhanced magnetic resonance: a modern approach in prostate cancer imaging. *Eur Urol.* 2008; 54: 485-8.
 - 50 Rhosen EL, Telöken C, Sogari PR, Vargas Souto CA. The use of the simplified International Index of Erectile Function (IIEF-5) as a diagnostic tool to study the prevalence of erectile dysfunction. *Int J Impot Res* 2002 14(4):245–50
 - 51 Budäus L, Isbarn H, Schlomm T, Heinzer H, Haese H, Steuber T, Salomon G, Huland H, Grafen M. Current technique of open intrafascial nerve-sparing retropubic prostatectomy. *Eur Urol* 2009 Aug; 56 (2): 317-24.
 - 52 Sciarra A, Panebianco V, Salciccia S, Alfarone A, Gentilucci A, Lisi D, Passariello R, Gentile V Use of 3D T2-weighted MR sequence for the assessment of neurovascular bundle changes after nerve-sparing radical retropubic prostatectomy (RRP): a potential diagnostic tool for optimal management of erectile dysfunction after RRP. *J Sex Med* 2009 May; 6 (5): 1430-7.
 - 53 Weinreb JC, Blume JD, Coakley FV, Wheeler TM, Cormack JB, Sotro CK, Cho H, Kawashima A, Tempny-Afdhal CM, Macura KJ, Rosen M, Gerst SR, Kurhanewicz J. et al. Prostate cancer: sextant localization at MR imaging and MR spectroscopic imaging before prostatectomy—results of ACRIN prospective multi-institutional clinicopathologic study. *Radiology* 2009; 251: 122–33
 - 54 Labanaris AP, Zugor V, Takriti S, Smiszek R, Engelhard K, Nutzelt R, Kuhn R. The role of conventional and functional endorectal magnetic resonance imaging in the decision of whether to preserve or resect the neurovascular bundles during radical retropubic prostatectomy. *Scand J Urol Nephrol* 2009; 43: 25–31.
 - 55 Ogura K, Maekawa S, Okubo K, Aoki Y, Okada T, Oda K, Watanabe Y, Tsukayama C, Arai Y. Dynamic endorectal magnetic resonance imaging for local staging and detection of neurovascular bundle involvement of prostate cancer: correlation with histopathologic results. *Urology* 2001 Apr; 57 (4): 721-6.
 - 56 Brown JA, Rodin DM, Harisinghani M, Dahl DM. Impact of preoperative MRI stage classification on neurovascular bundle sparing aggressiveness and the radical prostatectomy positive margin rate. *Urol Oncol.* 2009; 27: 174–9.

