



SAPIENZA
UNIVERSITÀ DI ROMA

DOTTORATO DI RICERCA

in

BIOTECNOLOGIE DELLA RIPRODUZIONE UMANA

XXVI ciclo

(coordinatore: **Prof.ssa Loredana Gandini**)

Dipartimento di Medicina Sperimentale

Dipartimento di Scienze Ginecologico-Ostetriche e Scienze Urologiche

Differenze tra i parametri del liquido seminale (concentrazione nemespermica, motilità totale, morfologia) e nel profilo ormonale (T totale, FSH, LH), in pazienti affetti da varicocele monolaterale rispetto a quelli affetti da varicocele bilaterale.

Relatore:

Prof. Vincenzo Gentile

Candidato:

Dott. Luca Iannotta

Anno Accademico 2012-2013

INDICE

INTRODUZIONE	3
DEFINIZIONE	3
EPIDEMIOLOGIA	3
ANATOMIA DEL FUNICOLO SPERMATICO	5
CONTENUTO DEL FUNICOLO SPERMATICO	6
<i>DOTTO DEFERENTE</i>	6
<i>COMPONENTE ARTERIOSA</i>	7
<i>COMPONENTE VENOSA</i>	8
<i>COMPONENTE LINFATICA</i>	9
<i>COMPONENTE NERVOSA</i>	9
FISIOPATOLOGIA	10
VARICOCELE E SPERMATOGENESI	12
DIAGNOSI ED ESAME OBIETTIVO	14
CLASSIFICAZIONE ECOCOLORDOPPLER SEC. SARTESCHI	16
INDICAZIONI AL TRATTAMENTO	17
TECNICHE DI CORREZIONE	19
<i>TRATTAMENTO PERCUTANEO</i>	19

TECNICHE DI LEGATURA SOVRAINGUINALE	22
<i>TECNICA DI IVANISSEVICH</i>	22
<i>TECNICA DI PALOMO</i>	23
TECNICHE DI LEGATURA INGUINALE	25
<i>TECNICA INGUINALE</i>	25
<i>TECNICA SUB-INGUINALE</i>	25
TECNICA MICROCHIRURGICA	26
TECNICA LAPAROSCOPICA	27
SCOPO DELLA TESI	28
PAZIENTI E METODI	28
RISULTATI	31
LIMITI DELLO STUDIO	34
DISCUSSIONE	34
BIBLIOGRAFIA	38

INTRODUZIONE

DEFINIZIONE

Il varicocele è una patologia che interessa il sistema vascolare del testicolo, caratterizzata da dilatazione ed incontinenza delle vene testicolari (o spermatiche) che causano quindi un reflusso patologico di sangue venoso dall'addome al testicolo, con conseguente ristagno di sangue, aumento della temperatura, accumulo di sostanze potenzialmente dannose e scarsa ossigenazione.

EPIDEMIOLOGIA

Il varicocele è riscontrabile approssimativamente nel 15% della popolazione generale (26), nel 35% degli uomini con infertilità primaria (27) fino all'80% in quelli con infertilità secondaria (28,29).

Le indagini epidemiologiche effettuate dai gruppi andrologici italiani hanno consentito l'acquisizione di importanti nozioni, sia per quanto concerne la prevalenza dell'affezione nelle varie classi d'età ma anche per la patogenesi del reflusso. La correlazione tra entità della compromissione della spermatogenesi e durata dell'esposizione alla noxa patogena, ha profondamente modificato l'approccio alla malattia, facendo anticipare di molti anni la terapia.

E' una condizione che inizia a manifestarsi più frequentemente tra gli 11 e i 16 anni, nell'epoca cioè dello sviluppo puberale, ragion per cui diventa importante, già in questa fascia d'età, effettuare un controllo andrologico.

Come riportato da Goldstein, la differenza principale tra una legatura della vena spermatica eseguita nell'adolescente e nell'adulto sta nel fatto che, nel primo caso ha valenza profilattica, nel secondo come trattamento di una patologia (2).

A partire dagli anni '80, fino alle più recenti segnalazioni, si sono moltiplicate le indagini su popolazioni definite "normali" per quantificare la reale incidenza del varicocele.

Sono state così privilegiate le popolazioni afferenti alla scuola media dell'obbligo e alla visita di leva nel presupposto che questi "filtri sociali" potessero consentire un'osservazione precisa su un campione non pre-selezionato.

Pur considerando la notevole variabilità diagnostica nei casi di varicocele di I grado e le differenti modalità di riscontro, è possibile affermare che l'incidenza media della patologia nella pubertà è vicina al 16%, con un andamento crescente al variare della maturazione puberale. Costante è il riscontro di una localizzazione nettamente prevalente a sinistra (95%) e della compromissione volumetrica della gonade omolaterale.

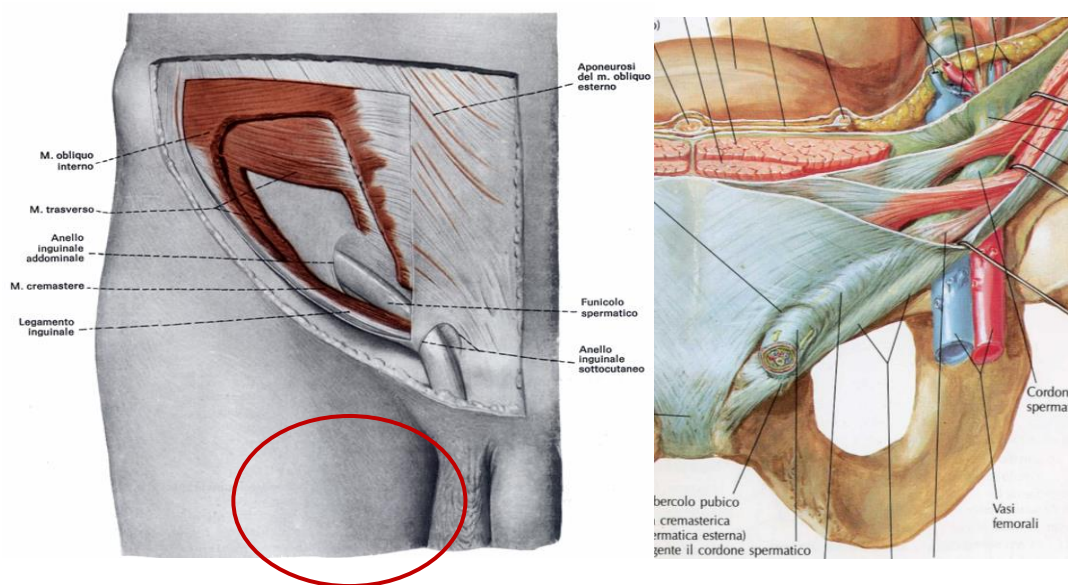
L'osservazione del campione alla visita di leva ci indica che la percentuale del varicocele è attestabile al 17-18%, valore sostanzialmente sovrapponibile a quello riscontrato nella popolazione prepuberale.

L'abolizione del servizio di leva obbligatorio ha privato gli adolescenti italiani di un efficace sistema di screening per le patologie dei genitali ed il varicocele. Pertanto, ad oggi, il miglior strumento di prevenzione è la visita andrologica in età puberale.

ANATOMIA DEL FUNICOLO SPERMATICO

Il funicolo spermatico è un organo a forma di cordone cilindroide, costituito da un insieme di strutture che, percorrendo il tratto inguinale, raggiungono il testicolo o da esso prendono origine.

Ha una lunghezza complessiva di 14 cm circa ed un diametro medio di 1 cm.



A livello *scrotale* il funicolo è avvolto, dall'esterno all'interno, da:

- *fascia spermatica esterna*, dipendenza dell'aponeurosi del muscolo obliquo esterno
- *fascia cremasterica e muscolo cremastere*, dipendenza del muscolo obliquo interno
- *fascia spermatica interna*, dipendenza della fascia transversalis.

A livello *inguinale*:

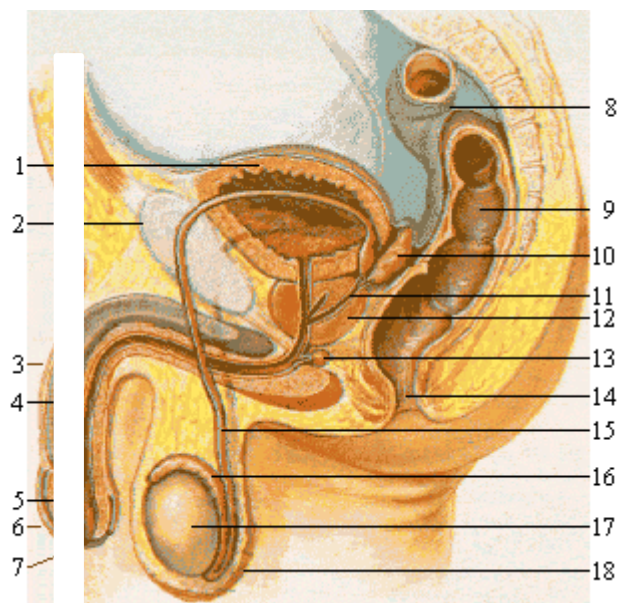
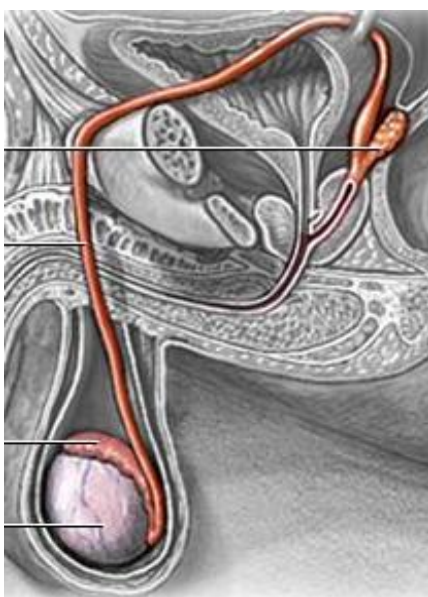
- *fascia spermatica esterna*, si interrompe sui margini dell'anello inguinale superficiale

- *fascia cremasterica e muscolo cremastere*, si interrompono nel contesto del tragitto inguinale continuandosi col muscolo obliquo interno
- *fascia spermatica interna*, si interrompe sui margini dell'anello inguinale profondo, dove di fatto termina il funicolo spermatico.

CONTENUTO DEL FUNICOLO SPERMATICO

DOTTO DEFERENTE

Fa parte delle vie spermatiche e ha una lunghezza complessiva di 50 cm. A seconda del distretto anatomico che attraversa, si divide in scrotale, funicolare, inguinale e pelvico. Durante l'eiaculazione la muscolatura liscia della parete del dotto si contrae di riflesso, promuovendo lo spostamento in avanti dello sperma. Lo sperma viene così trasferito dal dotto deferente all'uretra, che raccoglie i fluidi provenienti dalle ghiandole sessuali accessorie lungo il percorso.



COMPONENTE ARTERIOSA

- **Arteria spermatica interna.** Contribuisce per i 2/3 al supporto arterioso del testicolo. Origina ad angolo acuto dalla faccia ventrale dell'aorta addominale in corrispondenza di L2-L3, e decorre causalmente adagiata sul muscolo psoas.

A livello dell'apertura superiore del bacino, decussa l'uretere anteriormente ed entra nel canale inguinale contenuta all'interno della fascia spermatica interna.

Si porta quindi verso lo scroto anteriormente al deferente e raggiunge il margine posteriore del testicolo dove si divide in due rami terminali.

In prossimità dell'epididimo fornisce le due arterie epididimarie, anteriore e posteriore, che contraggono anastomosi con l'arteria deferenziale e l'arteria cremasterica (anastomosi di Colle).

- **Arteria del deferente.** Ramo dell'arteria vescicolo-deferenziale, ramo, a sua volta, dell'arteria iliaca interna. Contribuisce per 1/6 al supporto arterioso del testicolo. In prossimità del testicolo stesso si anastomizza con l'arteria spermatica interna.
- **Arteria cremasterica.** Ramo dell'epigastrica inferiore, ramo a sua volta dell'arteria iliaca esterna. Conosciuta anche come "arteria spermatica esterna", contribuisce per 1/6 all'apporto arterioso testicolare e si anastomizza con le precedenti a livello mediastinico.

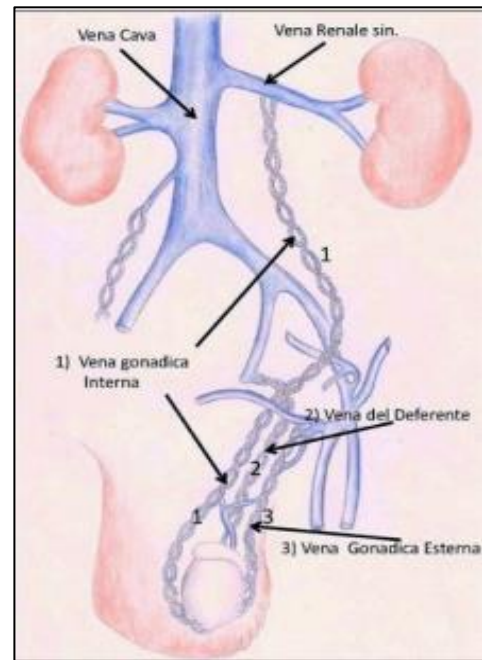
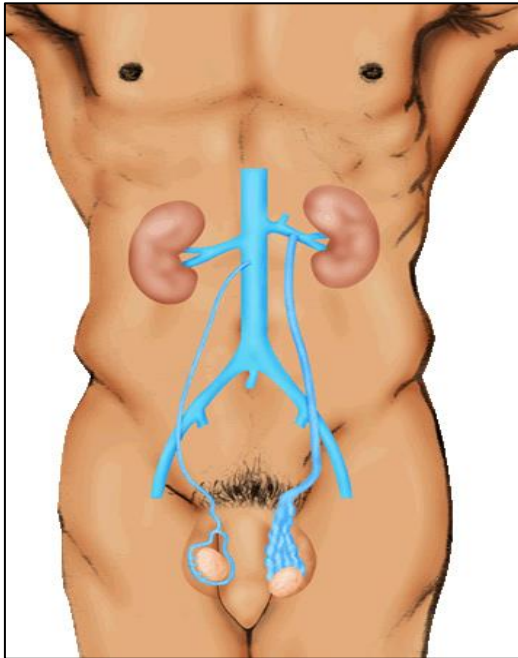
COMPONENTE VENOSA

Le vene testicolari emergono a livello del margine posteriore del testicolo, in numero variabile. Si dirigono in alto incrociando la fascia mediale dell'epididimo e confluiscono in tronchi venosi sempre più voluminosi. All'interno del funicolo si riconoscono, rispetto al deferente, un gruppo venoso posteriore:

- **Gruppo venoso anteriore**, efferente dal didimo e dalla testa dell'epididimo, satellite dell'arteria testicolare, è più cospicuo. A livello dell'anello inguinale profondo queste vene si riducono a due o tre tronchi che seguono lo stesso decorso dell'arteria testicolare. A sinistra la vena testicolare decorre dietro al tratto distale del colon discendente il cui contenuto intestinale può esercitare una certa pressione sulla vena stessa. La vena testicolare destra estua con angolo fortemente acuto sulla faccia anteriore della vena cava inferiore, mentre la vena testicolare sinistra ascende verticalmente e confluisce ad angolo retto nella vena renale sinistra.
- **Gruppo venoso posteriore**, efferente dal corpo e dalla coda dell'epididimo, è satellite del deferente ed è costituito da vene di calibro minore e meno numerose. Nel canale inguinale decorre posteriormente al deferente, ma a livello dell'anello inguinale profondo lo abbandona per confluire nell'arco della vena epigastrica inferiore.

I due gruppi venosi, anteriore e posteriore, non sono indipendenti tra di loro ma, nel contesto del funicolo, contraggono anastomosi.

In questo modo, le vene deferenziali e cremasteriche provvedono al circolo collaterale per il ritorno venoso dopo legatura della vena spermatica interna.



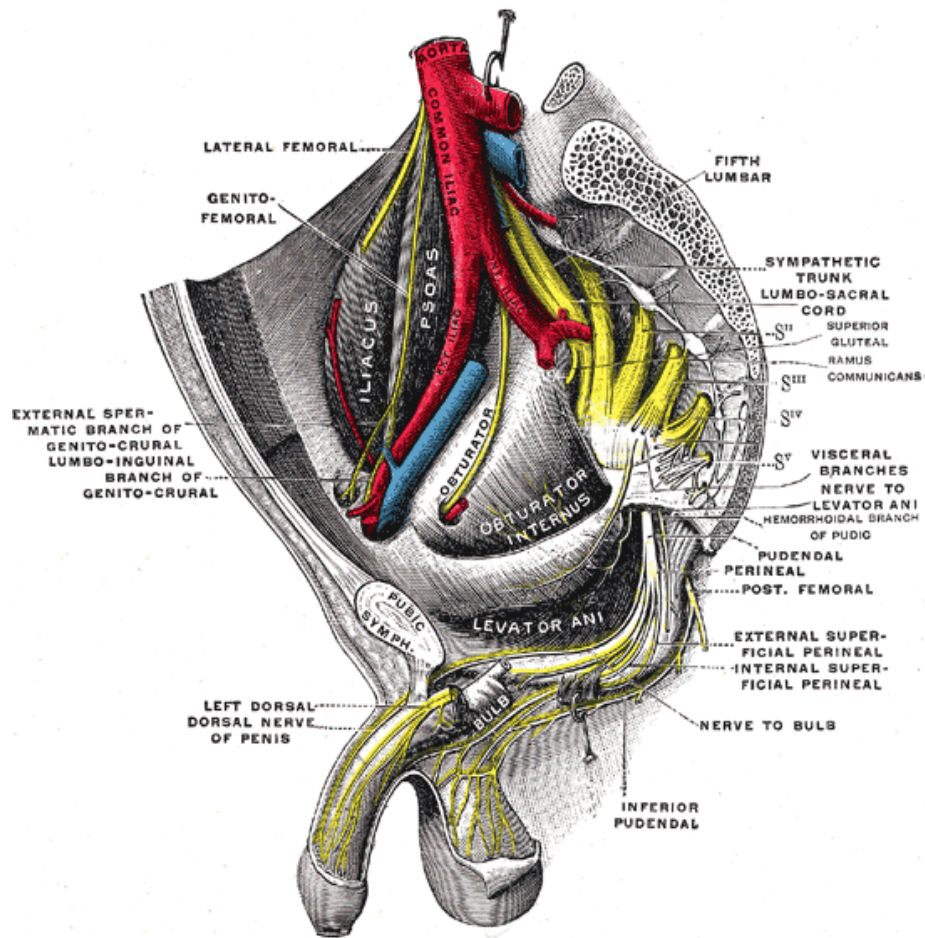
COMPONENTE LINFATICA

I collettori linfatici del funicolo percorrono il tragitto inguinale e, per via retro peritoneale, sono tributari dei linfonodi lombari para-aortici a livello L-1.

COMPONENTE NERVOSA

- La componente nervosa *somatica* è rappresentata dal nervo genito-femorale per l'innervazione del muscolo cremastere.
- La componente *vegetativa* è rappresentata da fibre effettrici ortosimpatiche originate dai plessi renali o aortici che raggiungono il testicolo all'interno dell'avventizia dell'arteria testicolare.

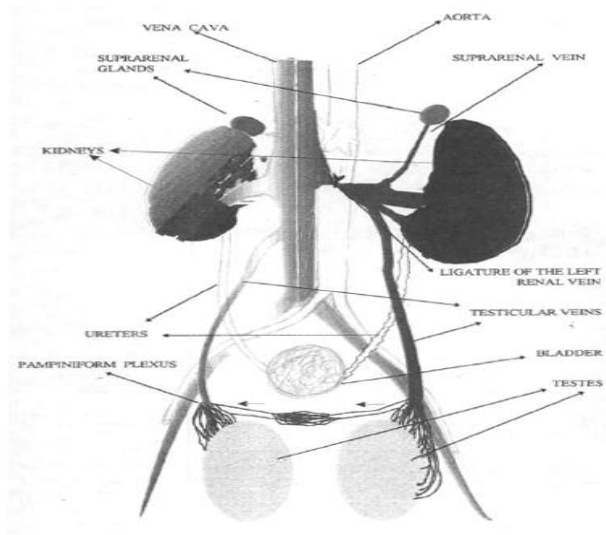
- Inoltre, sono presenti fibre afferenti *sensitive*.



FISIOPATOLOGIA

La disposizione verticale, la lunghezza delle vene testicolari, così come l'assenza di valvole realmente efficienti, sono condizioni meccaniche che favoriscono le varici nell'ambito del funicolo spermatico.

Il differente drenaggio venoso delle vene spermatiche destra e sinistra è forse la principale causa della netta prevalenza del varicocele sul lato sinistro.



La vena renale sinistra, in cui confluisce la vena spermatica interna omolaterale, può essere compresa tra l'arteria mesenterica superiore e l'aorta realizzando un aumento di pressione nel distretto venoso a valle, noto come fenomeno di *nutcracker* (3).

L'abbeccamento ortogonale antigravitario della vena testicolare sinistra nella vena renale e i rapporti della vena stessa con il colon discendente (compressione ab estrinseco esercitata dal contenuto fecale) sono parimenti fattori determinanti la frequenza maggiore del varicocele a sinistra.

E' stato anche ipotizzato un "effetto suzione" dell'atrio destro che sarebbe ininfluenza sul drenaggio di sangue venoso proveniente dal plesso pampiniforme di sinistra.

In accordo con la teoria di Coolsaet è possibile descrivere tra differenti tipi di varicocele:

- **Tipo I: reflusso intrafunicolare (reno-spermatico)**

E' legato all'azione di "schiaccianoci" dell'arteria mesenterica sulla vena renale ("nutcracker alto").

- **Tipo II: reflusso extrafunicolare (iliaco-spermatico)**

Rappresenta il 20% dei varicoceli. L'arteria iliaca comune, con un'azione di "nutcracker basso" sulla vena omonima, determina una retro stasi attraverso le vene spermatiche esterne, la cui dilatazione dà luogo al cosiddetto "varicocele extrafunicolare".

- **Tipo III: reflusso intra+ extrafunicolare**

VARICOCELE E SPERMATOGENESI

Il varicocele sarebbe in grado di condizionare negativamente la capacità riproduttiva agendo sulle caratteristiche quali-quantitative del seme (4, 28).

Le principali alterazioni seminali osservate nei soggetti affetti da varicocele sono:

- Diminuita motilità (quali-quantitativa)
- Incremento numerico delle forme atipiche
- Presenza delle cellule immature
- Riduzione della conta nemaspermica (4).

E' stato riscontrato che una spermatogenesi anormale è presente solo nel 20% dei soggetti affetti da varicocele, mentre nessuna anomalia seminale è stata riscontrata nel 14% dei soggetti infertili, sempre affetti da tale patologia (5).

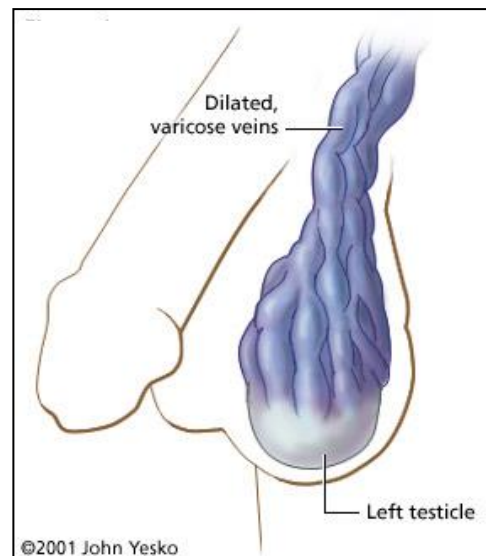
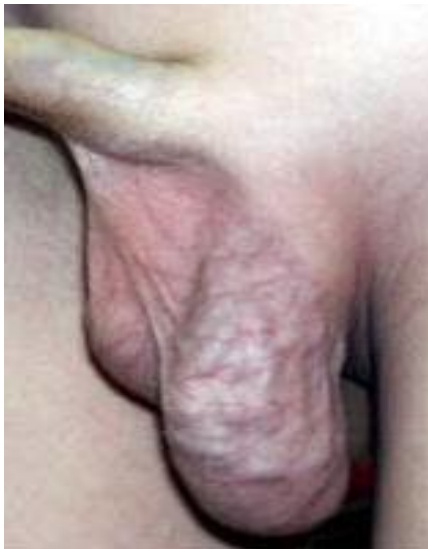Le possibili cause del danno spermatogenico sono:

- Aumento della temperatura scrotale (6,7)
- Flusso retrogrado di sostanze dalle vene surrenaliche e/o renali alla vena spermatica interna (catecolamine, prostaglandine, cortisolo e renina)
- Stasi ematica testicolare con conseguente ipossemia e degenerazione tissutale
- Alterazioni nello spessore dei vasi intratesticolari con conseguenti modificazioni nel passaggio delle sostanze nutritive
- Alterazioni anatomopatologiche a carico delle cellule interstiziali e della parete tubulare (dilatazione spazi interstiziali, fibrosclerosi dell'interstizio, ispessimento cellulare del tubulo)
- Alterazioni citologiche delle cellule di Leydig (vacuolizzazione, accumulo di lipidi, accumulo di lipofuscine, cristalli di Reinke, iper o ipoplasia dovute a iperstimolazioni funzionali per accumulo di sostanze paracrine, incarceramento)
- Alterazioni delle cellule germinali (arresti maturativi, alterazioni citologiche)
- Alterazioni a livello delle cellule del Sertoli (Sloughing)
- Diminuzione della produzione ormonale testicolare con conseguente deficit spermatogenetico. Sono stati infatti rilevati livelli di testosterone nel sangue periferico o nella vena spermatica interna più bassi nei soggetti con varicocele rispetto ai soggetti normali.

DIAGNOSI ED ESAME OBIETTIVO

Nella classificazione del varicocele primitivo su base obiettiva si segue lo schema proposto nel 1970 da Dubin e Amelar (8):

- **VARICOCELE SUBCLINICO** non riscontrabile all'esame fisico ma ai successivi accertamenti strumentali
- **I GRADO:** evidenziabile alla palpazione solo quando il paziente compie la manovra di Valsalva (**evocabile**)
- **II GRADO:** evidenziabile alla palpazione (**palpabile**)
- **III GRADO:** evidenziabile già all'ispezione (**visibile**)



L'anamnesi nel soggetto affetto da varicocele primitivo è generalmente assai scarna o addirittura silente.

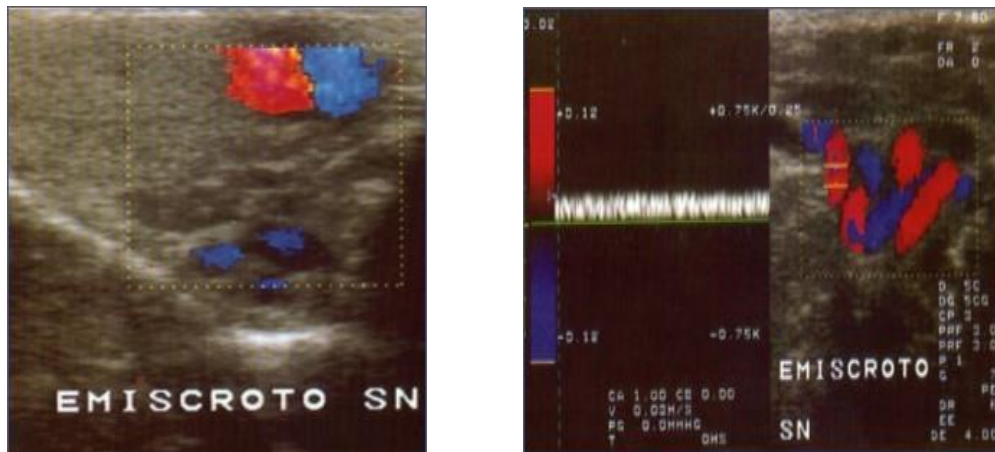
Nella maggioranza dei casi, la condizione veniva scoperta alla visita di leva, anche se verosimilmente la reale insorgenza risale ad alcuni anni prima.

A volte, però, i pazienti riferiscono una modesta sintomatologia gravativo-tensiva o notano un rigonfiamento dell'emiscroto interessato, specie in occasione di ponzamenti o di sforzi fisici in generale.

Molti arrivano all'osservazione dell'uro-andrologo riferendo infertilità di coppia; questi generalmente appartengono ad una fascia d'età superiore a quella dei soggetti citati in precedenza.

L'esame obiettivo deve essere condotto tanto in clinostatismo quanto in ortostatismo, sia in condizioni di riposo, sia invitando il paziente a compiere la manovra di Valsalva (aumento della pressione intra-addominale).

La misurazione dei volumi testicolari è un parametro di valutazione irrinunciabile: deve essere effettuata nell'ambito dell'esame obiettivo e, nei casi sospetti, mediante ecotomografia scrotale.



Il valore soglia per definire un'ipotrofia testicolare è la riduzione volumetrica del 20% rispetto al didimo adelfo (11).

L'esame del liquido seminale va effettuato dopo i 18 anni o almeno fino a che non vi sia una completa maturazione gonadica (> 12 ml bilateralmente).

Lo spermogramma, oltre a porre indicazione all'intervento in caso di dispermia severa, è il parametro di giudizio più ovvio, assieme alla gravidanza, dell'efficacia della correzione.

CLASSIFICAZIONE ECOCOLORDOPPLER SEC. SARTESCHI

L'Ecocolordoppler è diventato fondamentale per poter valutare l'estensione, il numero e il calibro delle ectasie venose e per poter caratterizzare quantitativamente il flusso ematico. Tale metodica permette di classificare il varicocele in gradi (Classificazione sec. Sarteschi) (40):

- **I GRADO:** Reflusso all'emergenza scrotale solo durante manovra di Valsalva (al Doppler Pulsato), assenti o lievi varicosità (in B-Mode);
- **II GRADO:** Reflusso sovratesticolare (>3sec) solamente durante manovra di Valsalva (al Doppler Pulsato), presenza di piccole varicosità sovratesticolari;
- **III GRADO:** Reflusso peritesticolare solo durante manovra di Valsalva (al Doppler Pulsato), presenza di varicosità manifeste sovra e peritesticolari (in B-Mode);
- **IV GRADO:** Reflusso spontaneo basale con incremento durante manovra di Valsalva (al Doppler Pulsato), presenza di ectasie venose che si dilatano ulteriormente dopo manovra di Valsalva, più o meno associate ad ipotrofia testicolare (in B-Mode);
- **V GRADO:** Reflusso spontaneo basale senza incremento (o lieve) durante manovra di Valsalva (al Doppler Pulsato), presenza di varici che non

mostrano dilatazioni durante la manovra di Valsalva, associate quasi sempre ad ipotrofia testicolare.

INDICAZIONI AL TRATTAMENTO

Non esistendo un trattamento medico efficace, l'indicazione principale all'intervento chirurgico è costituita dall'infertilità maschile e/o dalla presenza di un varicocele sintomatico.

Per quanto riguarda l'infertilità di coppia, studi dimostrano che la correzione del varicocele è in grado di rallentare il progressivo danno della funzione testicolare, ottenendo un significativo miglioramento dei parametri spermatogenetici di circa il 60-80% dei casi (30).

La funzione delle cellule di Leyding ed i livelli sierici di testosterone migliorano dopo la legatura della vena spermatica (31).

La maggior parte degli Autori riconosce una correzione tra ipotrofia testicolare, alterazione della spermatogenesi e infertilità (9, 10).

La riduzione del trofismo del testicolo omolaterale al varicocele può incidere dal 25% fino al 93% nei pazienti infertili affetti da varicocele e ciò si spiega con la riduzione degli elementi cellulari del tubulo seminifero e del diametro del tubulo stesso.

Nella maggior parte dei casi si ha, a 3 e 6 mesi dall'intervento di legatura, un miglioramento in almeno 1 dei 3 parametri fondamentali (concentrazione, motilità,

morfologia). Questo dato però non si correla sistematicamente ad un miglioramento della fertilità, senza contare che molti pazienti sono fertili e non avrebbero alcun beneficio dall'intervento di correzione.

Uno studio attesta una Pregnancy Rate del 32% circa (range 23-66,7%): questa differenza di risultati dipende, oltre che dall'eterogeneità dei pazienti trattati, dal fatto che non è mai stato identificato un pattern seminale specifico e caratteristico del danno seminale da varicocele (12).

Resta opinione comune che l'intervento è indicato nei pazienti con infertilità di coppia da più di un anno, con parametri seminali alterati, testicolo omolaterale al varicocele relativamente ipotrofico e dosaggi ormonali nel range di normalità.

L'intervento può essere proposto anche quando la dispermia è di grado elevato/severo e le gonadotropine sono ai limiti superiori della norma. In questi casi anche un varicocele di I grado, asintomatico, deve essere trattato. Non è indicato trattare il varicocele del paziente azoospermico con alterazioni cromosomiche, o in presenza di testicoli bilateralmente ipotrofici (<10 ml) o con valori di gonadotropine molto elevati.

E' invece consigliabile l'intervento nelle forme idiopatiche di azoospermia, quando cioè il varicocele risulta l'unica patologia dimostrata (13, 14, 15). Nel paziente con ipotrofia relativa al testicolo omolaterale, è indicato un intervento di correzione anche in assenza di alterazioni dello spermogramma.

TECNICHE DI CORREZIONE

TRATTAMENTO PERCUTANEO

Per terapia percutanea del varicocele s'intende l'occlusione della vena spermatica da un accesso vascolare.

Tale metodica trova il suo razionale nella mini-invasività e nell'osservazione delle frequenti persistenze del reflusso veno-spermatico dopo terapia chirurgica tradizionale.

Infatti, la presenza di vene di piccolo calibro che decorrono parallelamente ad una vena spermatica interna principale, ha convalidato l'ipotesi secondo la quale spesso nel corso delle legature chirurgiche si identifica e seziona solo il ramo maggiore lasciando integri i rami minori che sono la causa della persistenza del reflusso (16).

L'occlusione della o delle vene spermatiche si può ottenere mediante **sclerotizzazione** (lesione intimale, introduzione di sostanze sclerosanti) o **embolizzazione** (liberazione nel lume della vena di emboli autologhi o eterologhi).

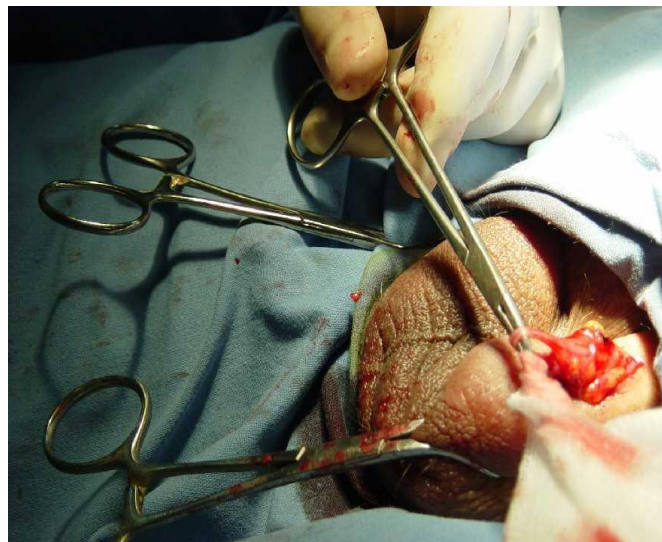
Le due manovre possono essere combinate tra loro e in tal caso si parla di “**scleroembolizzazione**”.

La terapia percutanea del varicocele può essere realizzata per via retrograda (trans femorale, trans giugulare, trans brachiale) o anterograda.

Per quanto riguarda l'**accesso retrogrado**, la via più utilizzata è quella trans brachiale.

La **scleroterapia scrotale anterograda (ASS)** è stata proposta da Tauber nel 1988 (17).

La procedura si effettua in un'area compresa tra il plesso pampiniforme, l'arteria testicolare e il dotto spermatico, quindi un'esatta conoscenza dell'architettura anatomica del cordone spermatico è essenziale per la preparazione di una vena che si adatta alla scleroterapia.



La tecnica è generalmente attuata in anestesia locale e l'incisione, di 1-2 cm, è praticata sullo scroto alla radice del pene. Una vena dilatata e dritta del plesso pampiniforme è scelta tra quelle che si uniscono alla vena spermatica, quindi viene esposta e legata distalmente. Dopo l'incisione, una cannula è inserita nella vena in direzione anterograda verso la vena renale e fissata con una legatura. Previa esecuzione di venografia, l'agente sclerosante è iniettato mentre il paziente esegue la manovra di Valsalva: questo serve per assicurare il flusso retrogrado dell'agente sclerosante che quindi raggiunge le vene sia del plesso pampiniforme che della

porzione distale della vena spermatica. La procedura dura 10-20 minuti e può essere effettuata in regime ambulatoriale.

L'efficacia terapeutica della tecnica è risultata pari al 91%, con un tasso di complicanze pari al 4% (ematoma locale, epididimite abatterica). Possibile, anche se rare, l'atrofia testicolare e la necrosi circoscritta della parete addominale, causate da sclerosi dell'arteria testicolare o cremasterica (18).

Paragonata con altre metodiche, l'ASS mostra diversi vantaggi:

- In chirurgia aperta e laparoscopica è necessaria l'anestesia totale
- Rispetto alla laparoscopia il rischio di lesioni organiche intra-addominali è da escludersi
- Nella scleroterapia retrograda la percentuale di fallimento è compresa tra il 3 e il 30%
- La differenza di esposizione alle radiazioni tra scleroterapia retrograda e anterograda è significativa. Centri specializzati di scleroterapia retrograda riportano un tempo di esposizione di 4.4 minuti, mentre l'ASS necessita solo di pochi secondi.

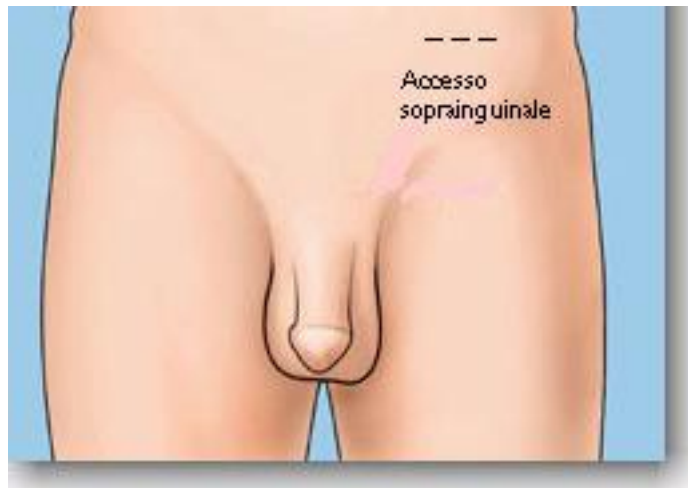TECNICHE DI LEGATURA SOPRAINGUINALE

Con il termine di legatura “alta” si intende la legatura della vena spermatica interna nel suo decorso retro peritoneale.

Nel trattamento del varicocele esistono fondamentalmente due metodiche proposte rispettivamente da Palomo nel 1942 e da Ivanissevich nel 1960 che si differenziano tra loro per alcune peculiarità tecniche (19, 20):

- L'altezza in cui viene eseguita la sezione del vaso venoso spermatico
- La preservazione dell'arteria cremasterica.

Tecnica di Ivanissevich



L'incisione viene praticata in sede pararettale sinistra, due cm al di sopra della linea bisiliaca.

Raggiunta ed incisa la fascia del muscolo obliquo esterno si dissociano le fibre muscolari dell'omonimo muscolo e quindi dell'obliquo interno e del trasverso. Una volta evidenziato il sacco peritoneale, questo viene spostato medialmente così da accedere al retro peritoneo ed evidenziare il muscolo Psoas, cui medialmente scorre il fascio vascolare spermatico. Identificata e preservata l'arteria spermatica, si procede alla legatura e sezione dell'asse venoso.

Tecnica di Palomo

Questa metodica si differenzia dalla precedente perché prevede l'isolamento e la sezione del fascio vascolare spermatico prossimalmente al suo sbocco in vena renale e pertanto più alto rispetto alla tecnica di Ivanessevich. Questo per meglio evidenziare eventuali collaterali reno-spermatiche che a questo livello decorrono ancora vicino al tronco principale. L'incisione pararettale del piano muscolo-cutaneo viene eseguita in modo che il suo terzo medio incroci l'ombelicale trasversa. Inoltre, diversamente da quanto previsto nella legatura secondo Ivanessevich, la legatura dell'asse vascolare viene eseguita in blocco, senza cioè preservare l'arteria. Gli interventi di legatura alta trovano indicazione nei casi di varicocele sostenuti da reflusso reno-spermatico interno, sia che si tratti di una vena unica sia che siano presenti vene accessorie o collaterali (tipi I Coolsaet). L'indicazione obbligatoria alla legatura alta rimane quella del varicocele sostenuto da reflusso in presenza di collaterali renali e comunque in tutti i casi in cui non risulti agevole l'incannulamento della vena spermatica con tecniche percutanee (21).

Le complicanze conseguenti della legatura alta possono essere:

- Alterazioni testicolari
- Mancate guarigioni o recidive
- Idrocele

Per quanto riguarda le alterazioni testicolari, in letteratura sono descritte con la tecnica di Palomo casi di atrofia testicolare in circa il 33% dei casi (22).

Altri autori, comparando la tecnica di Palomo con altre metodiche che prevedano la preservazione dell'arteria, riportano soltanto riduzioni del volume testicolare non statisticamente significative, rilevando che la vascolarizzazione testicolare è vicariata da rami arteriosi cremasterici e deferenziali (23,24).

Anche considerando i miglioramenti del liquido seminale e le gravidanze post-operatorie, dai dati raccolti in letteratura non si rilevano significative differenze tra le metodiche che prevedano la preservazione o meno dell'asse vascolare (25). Le recidive sono da interpretare in realtà come **mancate guarigioni**, dovute alla mancata sezione di eventuali rami venosi collaterali alla vena spermatica e ciò si verifica soprattutto quando l'intervento chirurgico non è preceduto dallo studio flebografico.

L'insorgenza dell'idrocele con le metodiche di legatura alta (7%) è sicuramente non paragonabile a quella che si verifica con la legatura inguinale, che comporta inevitabilmente la manipolazione dei linfatici.

TECNICHE DI LEGATURA INGUINALE

Esistono due livelli di accesso:

- Inguinale
- Sub-inguinale

L'**approccio inguinale**, tecnica codificata da Bernardi, si esegue effettuando un'incisione obliqua para-inguinale a livello dell'anello inguinale esterno. Si incide l'aponeurosi del muscolo obliquo esterno e si accede al funicolo, di cui si apre la guaina, si isola il deferente e si procede alla legatura delle vene ectasiche.

L'**accesso sub-inguinale** si esegue un'incisione obliqua immediatamente al di sotto dell'anello inguinale esterno dove il funicolo spermatico decorre superficialmente ricoperto dal tessuto sottocutaneo e quindi non necessita dell'incisione della fascia del muscolo obliquo esterno.

Ambedue le tecniche hanno il vantaggio di consentire l'esteriorizzazione delle singole componenti del funicolo con una più accurata dissezione delle stesse, ma soprattutto di accedere ad un maggior numero di vene sia funicolari che extrafunicolari, diminuendo il rischio di persistenza di varicocele post-operatorio. Tra i due approcci, quello sub inguinale presenta maggiori vantaggi: non comporta l'incisione del piano fasciale, prevede solo una minima incisione cutanea ed infine, essendo praticabile anche in anestesia loco regionale, può essere eseguito in regime di Day Hospital.

Questa tecnica può essere ulteriormente migliorata dall'ausilio di strumenti ottici di ingrandimento quali loupes, che permettono di preservare con maggiore precisione le strutture linfatiche e arteriose.

Le complicanze precoci sono costituite da edema scrotale, idrocele da stasi linfatica, parestesie della faccia interna della coscia e dello scroto per irritazione del nervo ileo inguinale, ematoma a livello del canale inguinale. La complicanza tardiva principale è costituita dall'idrocele persistente, legato alla difficoltà di isolare i vasi linfatici che decorrono in stretta connessione con le strutture venose spermatiche.

L'atrofia testicolare e la persistenza del varicocele sono invece meno frequenti.

TECNICHE DI LEGATURA MICROCHIRURGICA

J. L. Marmar nel 1985 descrisse la tecnica di micro dissezione con accesso sub inguinale (37).

La procedura prevede un'incisione cutanea a livello dell'anello inguinale esterno, previa infiltrazione cutanea di anestetico locale. La successiva infiltrazione del canale inguinale, consente l'isolamento del funicolo e la dissezione delle strutture vascolari sotto visione microscopica. Scopo principale di questa tecnica è il risparmio delle strutture linfatiche, dell'arteria spermatica e delle vene referenziali di diametro inferiore ai 2 mm. La legatura dei vasi viene completata con l'iniezione di soluzione sclerosante in uno dei due tronchi venosi sezionati, allo scopo di garantire l'obliterazione di eventuali piccole collaterali.

I risultati riportati dall'autore descrivono una contenuta incidenza di reflusso persistente (5.6%), miglioramenti significativi dei parametri seminali ed un tasso di gravidanze di circa il 30%.

Degna di nota, la sostanziale assenza di complicanze, e in particolare, l'assenza di idroceli.

Una modifica sostanziale della tecnica di legatura microchirurgica con approccio sub inguinale si deve a Goldstein e coll., che alla legatura delle vene funicolari associarono l'estrinsecazione del testicolo con completa dissezione e legatura delle vene spermatiche esterne e gubernacolari. La tecnica è nata dall'esigenza di minimizzare l'incidenza delle recidive che, nell'esperienza dell'autore, interessava circa l'8% dei pazienti trattati con approccio sub inguinale microchirurgico (38). Infatti le vene extrafunicolari e scrotali sono le principali responsabili delle persistenze di reflussi dopo legatura venosa.

TECNICA LAPAROSCOPICA

La chirurgia laparoscopica è nata ed è stata sviluppata per poter offrire al paziente la possibilità di una terapia ugualmente valida ma meno invasiva, meno traumatica e con tempi di recupero migliori rispetto alla chirurgia "open".

Nella terapia del varicocele, la laparoscopia non è in grado di dare risultati migliori rispetto alle altre tecniche (39).

Per questo motivo si ritiene che la laparoscopia non trovi indicazione nella correzione del varicocele, eccezion fatta per il varicocele bilaterale pediatrico.

SCOPO DELLA TESI

Lo scopo della ricerca è stato quello di verificare se sussistano differenze significative tra i parametri del liquido seminale (concentrazione nemospermica, motilità totale, morfologie atipiche) e nel profilo ormonale (T totale, FSH, LH), in pazienti affetti da varicocele monolaterale rispetto a quelli affetti da varicocele bilaterale.

PAZIENTI E METODI

Oggetto dello studio osservazionale sono stati pazienti, visitati presso l'ambulatorio del Dipartimento di Scienze Ginecologico-Ostetriche e Scienze Urologiche del Policlinico Umberto I di Roma dal gennaio 2011, con età media di 26.45 ± 5.56 anni (compresa tra i 18 e i 35 anni), affetti da varicocele monolaterale o bilaterale di grado maggiore o uguale a 2 (classificazione ecografica sec. Sarteschi)(40), con assenza di patologie urogenitali concomitanti (flogosi, infezioni, pregresso criptorchidismo, pregresse torsioni/subtorsioni testicolari, ecc.) e con assenza di contemporanea assunzione di farmaci, integratori e/o droghe.

Il lavoro si divide in una prima fase in cui sono stati valutati i soli parametri del liquido seminale (concentrazione nemospermica/ml, percentuale di motilità totale,

percentuale di morfologia atipica) in pazienti con varicocele monolaterale rispetto a quelli con varicocele bilaterale, e in una seconda fase in cui sono stati valutati i dosaggi dei seguenti ormoni: Testosterone totale (ng/mL), FSH (mUI/mL) ed LH (mUI/mL), sempre in pazienti con varicocele monolaterale rispetto a quelli con varicocele bilaterale.

Per poter essere inclusi nello studio, durante la visita specialistica, oltre ad una meticolosa raccolta anamnestica, tutti i pazienti sono stati sottoposti ad un accurato esame obiettivo e ad un ecocolordoppler testicolare presso il Dipartimento di Scienze Ginecologico-Ostetriche e Scienze Urologiche del Policlinico Umberto I di Roma.

Sono stati inclusi nel nostro studio solamente pazienti che avessero effettuato l'analisi del liquido seminale e il prelievo ematico per la valutazione dei dosaggi ormonali presso il Dipartimento di Medicina Sperimentale del Policlinico Umberto I di Roma.

Per la raccolta del liquido seminale sono state osservate scrupolosamente, da parte dei pazienti, le indicazioni sui tempi di astinenza eiaculatoria (dai 3 ai 5 giorni), sulle modalità di raccolta (tramite masturbazione, raccogliendo il seme in un recipiente sterile per urine), sui tempi di raccolta e consegna del campione (dai 30 ai 60 minuti); inoltre, nel mese precedente alla raccolta, nessun paziente ha fatto uso di antibiotici, integratori e droghe, e nessuno ha avuto febbre. Una volta consegnato il campione, dopo aver posto il contenitore in un termostato a temperatura controllata (35-37°C), per poter consentire il processo di fluidificazione e il trasferimento del campione stesso in una provetta conica graduata, si è proceduto alla valutazione

macro-microscopica. In particolare, per la valutazione del numero di spermatozoi, dopo la conta a fresco viene utilizzata una camera di conta cellulare. La motilità è stata valutata, in percentuale, utilizzando l'obiettivo a 20x ingrandimenti a 1 e 2h dall'eiaculazione. Per rendere significativa la valutazione sono stati presi non meno di 100 elementi nemaspermici. La valutazione della morfologia nemaspermica è stata valutata su un preparato a fresco, usando un obiettivo 40x, e su un preparato fissato e colorato (May-Grünwald-Giemsa, Diff Quick, Papanicolau) con obiettivo a 100x. I parametri seminali e i valori di riferimento sono secondo il WHO 2010 (41).

I pazienti analizzati nella prima fase sono stati in totale 86: 56 affetti da varicocele monolaterale (Gruppo A_I), 30 affetti da varicocele bilaterale (Gruppo B_I). Per esaminare eventuali differenze tra i due gruppi di pazienti sulle 3 variabili dipendenti (numero di spermatozoi/ml, percentuale di motilità totale e percentuale di atipie) sono state effettuate tre *one way ANOVA* (Analisi della varianza ad una via).

Nella seconda fase dello studio, i pazienti analizzati sono stati in totale 15: 9 affetti da varicocele monolaterale (Gruppo A_{II}), 6 affetti da varicocele bilaterale (Gruppo B_{II}). Per esaminare eventuali differenze tra i due gruppi di pazienti sulle 3 variabili dipendenti ormonali (FSH, LH e TESTOSTERONE) sono state effettuate tre *one way ANOVA*.

RISULTATI

Dai risultati dello studio sui parametri quantitativi e qualitativi del liquido seminale emerge che, relativamente alla variabile *concentrazione nemaspermica*, non si evidenzia una differenza statisticamente significativa tra il gruppo con varicocele monolaterale e quello con varicocele bilaterale (concentrazione nemaspermica media nel gruppo con varicocele monolaterale $= (98.80 \pm 107.72) \times 10^6 / \text{ml}$; concentrazione nemaspermica media nel gruppo con varicocele bilaterale $= (87.52 \pm 90.43) \times 10^6 / \text{ml}$. $F_{(1, 84)} = 0.238$, $p = 0.62655$).

Rispetto alla variabile *motilità totale* non emerge una differenza statisticamente significativa tra i due gruppi (motilità totale media nel gruppo con varicocele monolaterale $= (37.89 \pm 13.77)\%$; motilità totale media nel gruppo con varicocele bilaterale $= (36.87 \pm 13.89)\%$. $F_{(1, 84)} = 0.108$, $p = 0.74349$).

Infine, anche per la variabile *atipie* non emerge una differenza statisticamente significativa tra i due gruppi (percentuale media di atipie nel gruppo con varicocele monolaterale $= (77.57 \pm 9.71)\%$; percentuale media di atipie nel gruppo con varicocele bilaterale $= (79.13 \pm 8.39)\%$. $F_{(1, 84)} = 0.554$, $p = 0.45881$).

Riassumendo i due gruppi di soggetti con diagnosi di varicocele monolaterale (Gruppo A_I) e varicocele bilaterale (Gruppo B_I) non si differenziano in modo statisticamente significativo nelle tre variabili dipendenti considerate.

Parametri	Gruppo A _I	Gruppo B _I	F _(1, 84)	p
	Varicocele monolaterale (N=56)	Varicocele bilaterale (N=30)		
Concentrazione nemaspermica (x10 ⁶ /ml)	98.80±107.72	87.52±90.43	0.238	>0.05
Motilità totale (%)	37.89±13.77	36.87±13.89	0.108	>0.05
Atipie (%)	77.57±9.71	79.13±8.39	0.554	>0.05

Dai risultati dello studio sul profilo ormonale emerge che relativamente alla variabile **FSH** non è presente una differenza statisticamente significativa tra il gruppo con varicocele monolaterale (Gruppo A_{II}) e quello con varicocele bilaterale (Gruppo B_{II}) (valore medio di FSH nel gruppo con varicocele monolaterale = (7.19±3.00)mUI/mL; valore medio di FSH nel gruppo con varicocele bilaterale = (6.84±4.01)mUI/mL. $F_{(1, 13)}=0.037$, $p = 0.84949$).

Rispetto alla variabile **LH** non emerge una differenza statisticamente significativa tra i due gruppi (valore medio di LH nel gruppo con varicocele monolaterale = (10.45±4.95)mUI/mL; valore medio di LH nel gruppo con varicocele bilaterale = (11.09±5.86)mUI/mL. $F_{(1, 13)} = 0.053$, $p = 0.82090$).

Infine, anche per la variabile **TESTOSTERONE Tot** non emerge una differenza statisticamente significativa tra i due gruppi (Testosterone totale medio nel gruppo con varicocele monolaterale = (4.06±1.18)ng/mL; Testosterone totale medio nel gruppo con varicocele bilaterale = (5.20±1.90)ng/mL. $F_{(1, 13)} = 1.71$, $p = 0.21319$).

Pertanto i due gruppi di soggetti con diagnosi di varicocele monolaterale (Gruppo A_{/II}) e varicocele bilaterale (Gruppo B_{/II}) non si differenziano in modo statisticamente significativo nelle tre variabili dipendenti considerate.

Parametri	Varicocele monolaterale (N=9)	Varicocele bilaterale (N=6)	F_(1,13)	p
FSH (mUI/mL)	7.19±3.00	6.84 ±4.01	0.037	>0.05
LH (mUI/mL)	10.45±4.95	11.09±5.86	0.053	>0.05
TESTOSTERONE Tot (ng/mL)	4.06±1.18	5.20±1.90	1.71	>0.05

LIMITI DELLO STUDIO

La mancanza di un gruppo di controllo è sicuramente un limite importante ma abbiamo riscontrato notevoli difficoltà nell'acquisizione di liquido seminale da parte di maschi sani in quanto:

- nel nostro Dipartimento non vengono effettuate tecniche di fecondazione assistita pertanto non possiamo disporre di liquido seminale non patologico (nel caso di infertilità da sole cause femminili),
- impossibilità di reperire spermioigrammi di pazienti sani candidati a donazione eterologa (la legge in Italia non consente la donazione eterologa di liquido seminale),
- in generale difficoltà a ricevere l'assenso da parte di pazienti sani ad effettuare volontariamente l'analisi del liquido seminale.

DISCUSSIONE

Il varicocele è un'alterazione vascolare venosa caratterizzata dalla comparsa di dilatazioni varicose a livello del plesso pampiniforme. L'epidemiologia dimostra che nei portatori di varicocele esistono disturbi della spermatogenesi che possono realizzare quadri di ipofertilità. I meccanismi che sono alla base di queste alterazioni, anche se non tutti completamente dimostrati, sono da ascrivere all'aumento della temperatura scrotale, alla tossicità prodotta dai cataboliti testicolari, renali e surrenalici, all'ipossia da stasi venosa, alla reazione

immunologica anti-spermatozoo, alla congestione pelvica generalizzata (*annessite maschile*), all'aumento dello stress ossidativo (42, 43).

In letteratura viene messo in evidenza come, anche in conseguenza di una noxa che insiste apparentemente su un solo testicolo, il danno risulta spesso bilaterale. Possibili spiegazioni di tale influenza bilaterale, con meccanismi non ancora del tutto chiariti, potrebbero essere attribuibili allo scatenamento di reazioni autoaggressive su base immunologica, alla presenza di anastomosi tra i due emiscreti che comporterebbero l'estensione controlaterale dei fattori di rischio incidenti, all'associazione del varicocele ad altri cofattori come un'insufficienza testicolare primitiva o il fumo di sigaretta.

Già nel 1994, Miyagawa et coll. mettevano in evidenza gli effetti biochimici bilaterali, in termini di incremento di piruvato e lattato (intesi come markers di danno ipossico), in conigli con varicocele monolaterale (44).

Nel 2004 Marmar et coll. dimostravano la presenza di un incremento di fenomeni apoptotici e accumulo di cadmio, bilateralmente, nei pazienti infertili affetti dal solo varicocele sinistro (45).

Un altro lavoro del 2010 di Haifeng et coll. dimostra, studiando l'espressione della subunità α del fattore ipossia-inducibile 1 (HIF-1 α) e l'indice di apoptosi cellulare su entrambi i testicoli di ratti affetti dal solo varicocele sinistro, come lo stesso induca ipossia testicolare ed incremento apoptotico di cellule germinali bilateralmente (46).

Dai nostri risultati emerge l'assenza di differenze statisticamente significative tra pazienti affetti da varicocele monolaterale rispetto a quelli affetti da varicocele bilaterale, nella valutazione dei parametri quantitativi e qualitativi del liquido seminale presi in considerazione e dei valori dei dosaggi ormonali effettuati. Questa evidenza ci permette di avvalorare l'ipotesi che il testicolo affetto da varicocele possa influenzare negativamente l'omeostasi del testicolo controlaterale, apparentemente "sano", privo di ectasie venose e reflussi.

I dati inoltre appaiono conformi ai risultati raggiunti e pubblicati nel 2011 da uno studio osservazionale di Xue et coll. dell'Università di Changsha in Cina che, valutando concentrazione spermatica, motilità, vitalità degli spermatozoi e volume testicolare di 167 pazienti (età media di 22.51 ± 6.68 anni) divisi in due gruppi: varicocele monolaterale (n=104) e varicocele bilaterale (n=63), conferma che non vi sono differenze significative di questi parametri nei due gruppi di pazienti considerati (47).

Riteniamo quindi possibile, alla luce dei risultati ottenuti, reinterpretare le conclusioni giunte dal gruppo di lavoro di Zini et coll. dell'Università di Toronto. Nel loro studio pubblicato nel 2006 si dimostra come siano presenti, in pazienti affetti da varicocele bilaterale, miglioramenti nei valori dei parametri seminali e nel tasso di gravidanza (pregnancy rate) in maniera più significativa in coloro che vengono sottoposti a correzione microchirurgica bilaterale rispetto a quelli sottoposti a correzione monolaterale. Il gruppo canadese giunge a tale conclusione: "l'ingente incremento dei parametri seminali e del tasso di gravidanze associato alla correzione bilaterale del varicocele supporta il concetto di danno dose-effetto che il

varicocele svolge sul potenziale di fertilità maschile” (48). Secondo quanto affermato, il varicocele bilaterale risulterebbe essere più dannoso rispetto al monolaterale.

Tale conclusione sembra essere in contrasto con i nostri risultati e sembra non tenere in considerazione l’influenza nociva della permanenza del varicocele controlaterale nei confronti di quello corretto microchirurgicamente.

Secondo i nostri risultati, crediamo che l’effetto del varicocele “superstite” (non corretto chirurgicamente) o, più in generale, del varicocele monolaterale, influenzi in maniera significativa il microambiente vascolare, istologico, biochimico ed ormonale del testicolo controlaterale.

BIBLIOGRAFIA

1. **Zini e Coll.** : *The influence of clinical and subclinical varicocele on testicular volume.* Fertil. Steril. 68:671-674, 1997.
2. **Goldstein M. editorial:** *Adolescent varicocele.* J. Urol. Vol 153, 484-485.
3. **Coolsaet B.L.R.A.:** *The varicocele syndrome: venography determining the optimal level of surgical management.* J. Urol. 124: 833-839, 1980.
4. **Chehvalm J., Purcell M.H.:** *Deterioration of semen parameters over time in men with untreated varicocele: evidence of progressive testicular damage.* Fertil. Steril. 57: 174-177, 1992.
5. **Comhaire F.H.:** *Varicocele infertility: an enigma.* Int. J. Androl. 6: 401-404, 1983.
6. **Zini A., Girardi S. K., Goldstein M.:** *Varicocele. In male infertility and sexual dysfunction.* Hellstrom WJG ed., Springer Verlag, New York: 201-208, 1997.
7. **Zorgniotti A. W., Macleod J.:** *Studies in temperature, human semen quality and varicocele.* Fertil. Steril. 24: 854-859, 1973.
8. **Dubin L., Amelar R.:** *Varicocele size and results of varicocelectomy in selected subfertile men with varicocele.* Fertil. Steril. 21: 606, 1970.
9. **Reitelman et Al.:** *Diagnosis and surgical correction of pediatric varicocele.* J. Urol., Part 2; 138: 1038, 1987.

10. **Trombetta C., Liguori G.:** *Il varicocele. Ecografia scrotale ecocolordoppler dei funicoli spermatici. In: Atlante di ecografia uro nefrologica ed andrologica.* Editors Porena M. e Quercini F; 189, CIC Edizioni Internazionali Roma, 1996.
11. **Migliari et Al.:** *Infertilità maschile- un testo illustrato. L'approccio clinico al paziente con varicocele.* Cagliari; 76, 1995.
12. **Marks J.L., Macmahon R., Lipschultz L.I.:** *Predictive parameters of successful varicocele repair.* J. Urol. 136: 609-612, 1986.
13. **Okuyama et Al.:** *Surgical repair of varicocele at puberty: preventive treatment for fertility improvement.* J. Urol. 139: 562-564, 1988.
14. **Reitelman et Al.:** *Diagnosis and surgical correction of pediatric varicocele.* J. Urol.; part 2, 138: 1038, 1987.
15. **Giannotti et Al.:** *Recurrent varicocele.* Minerva Urol. Nefrol. 39 (2): 113-115, 1987.
16. **Janson R., Weissbach L.:** *Zur phlebographie der vena testicularis bei varikozelen persistens bzw rezidiv.* Fortsch. Geb. Rontg. Strahl. 129: 485-490, 1978.
17. **Tauber R., Weizert P., Pfeiffer K. J., Huber R.:** *Die antegrade sklersierung der vena spermatica zur therapie der varikozele: eine radomisierte, kontrollierte, porospektive studie.* Verhandlungs, Ber. Dtsch. Ges. Urol. 40: 239-240, 1988.

18. **Tauber R., Johnsrn N.:** *Antegrade scrotal sclerotherapy for the for the treatment of varicocele: technique and late results.* J. Urol. 151:386-390, 1994.
19. **Palomo A.:** *Radical cure of varicocele by a new tecniqe; preliminary reports.* J. Urol. 61: 604, 1949.
20. **Ivanissevich O.:** *Left varicocele due to reflux; experience with 4470 operative cases in 42 years.* J. Intern. Coll. Surg. 34: 742, 1960.
21. **Porst et Al.:** *Percutaneus sclerotherapy of varicoceles: an alternative to conventional surgical methods.* Br. J. Urol. 56: 73-78, 1984.
22. **Harrison R. G.:** *Male infertility. The anatomy of varicocele.* Proc. Roy. Soc. Med. 59: 763-765, 1966.
23. **Matsuda T. et Al.:** *Should the testicular artery be preserved at varicocelectomy?* J.Urol. 149: 1357.1360, 1993.
24. **Okuyama A. et Al.:** *Superficial repair of varicocele at puerty: preventive treatment for fertility improvement.* J. Urol. 139: 562, 1998.
25. **Hosli P. O.:** *Varicocele: results after early treatment in children and adolescent.* Kinderchir. 43: 213, 1998.
26. **Magdar I. et Al.:** *Controlled trial of high spermatic vein legation for varicocele in infertile men.* Fertil. Steril. 63: 120-124, 1995.
27. **Su L., Goldstein M.:** *The effect of varicocelectomy on serum testosterone levels in infertile men with varicoceles.* J. Urol. 154: 1752-1755, 1995.

28. **Szabo R. et Al.:** *Hydrocele following internal spermatic vein ligation: a retrospective study and review of literature.* J. Urol. 132: 924-925, 1995.
29. **Kocvara R. et Al.:** *Division of lymphatic vessels of varicocelectomy leads to testicular edema and decline in testicular function according to the LH-RH analogue stimulating test.* Eur Urol 4;43:430-435, 2003.
30. **Kass E. et Al.:** *Adolescent varicocele.* Urol. Clin. North Am. 22: 151, 1995.
31. **Beek E. M. et Al.:** *Intraoperative varicocele anatomy: a microscopic and macroscopic study.* J. Urol. 148: 1190, 1992.
32. **Chan P., Wright J. and Goldstein M.:** *Incidence and postoperative outcomes of accidental ligation of the testicular artery during microsurgical varicocelectomy.* J. Urol. 173: 482-484, 2005.
33. **Amelar R.:** *Early and late complications of inguinal varicocelectomy.* J. Urol. 170: 366-369, 2003.
34. **Barot P. et Al.:** *Laparoscopic varicocelectomy with lymphatic preservation using methylene blue dye.* J. Laparoendosc. Adv. Surg. Techn. A 14 (3): 183-185, 2004.
35. **Oswald J., Korner I., Riccabona M.:** *The use of isosulphan blue to identify lymphatic vessels in high retroperitoneal ligation of adolescent varicocele-avoiding postoperative hydrocele.* BJU International 87: 502-504, 2002.
36. **Tan H. L. et Al.:** *Lymphatic sparing, laparoscopic varicocelectomy: a new surgical technique.* Pediatr. Surg. Int. 20: 797-798, 2004.

37. **Marmar J. L.:** *The management of varicoceles by microdissection of the spermatic cord at the external inguinal ring.* Fertil. Steril. 43: 583-588, 1985.
38. **Goldstein M. et Al.:** *Microsurgical inguinal varicocelectomy with delivery of the testis: an artery and lymphatic sparing technique.* J. Urol. 148: 1808-1811, 1992.
39. **Hirtsch I. H. et Al.:** *Postsurgical outcomes assessment following varicocele ligation: laparoscopic versus subinguinal approach.* Urol. 51; 5: 810-815, 1998.
40. **Sarteschi L.M, Paoli R., Bianchini M., Menchini Fabris G.F.:** *Lo studio del varicocele con eco-color-Doppler.* Giornale italiano di Ultrasonologia, 4 (2): 43, 1993.
41. **WHO 2010:** *Laboratory Manual for the Examination and Processing of Human Semen*, fifth Edition, Geneva, Switzerland.
42. **T. T. Turner and J. J. Lysiak,:** *Oxidative stress: a common factor in testicular dysfunction.* Journal of Andrology, vol. 29, no.5, pp. 488–498, 2008.
43. **A. Mancini, R. Festa, S. Raimondo, A. Silvestrini, E. Giacchi, GP. Littarru, A. Pontecorvi, E. Meucci:** *Biochemical Alterations in Semen of Varicocele Patients: A Review of the Literature.* Advances in Urology - Volume 2012, Article ID 903931, 6 pages

44. **Sofikitis N, Miyagawa I:** *Bilateral effect of unilateral varicocele on testicular metabolism in the rabbit.* Int J Fertil Menopausal Stud. 1994 Jul-Aug; 39 (4):239-47.
45. **Benoff SH, Millan C, Hurley IR, Napolitano B, Marmar JL.:** *Bilateral increased apoptosis and bilateral accumulation of cadmium in infertile men with left varicocele.* Hum Reproduction. 2004 Mar;19(3):616-27. Epub 2004 Jan 29.
46. **Haifeng W., Yinghao S., Linhui W., Chuanliang Xu, Qing Y., Bing Liu, and Zhiyong LIU.:** *Hypoxia-Induced Apoptosis in the Bilateral Testes of Rats With Left-Sided Varicocele: A New Way to Think About the Varicocele.* Journal of Andrology, Vol. 31, No. 3, May/June 2010
47. **Xue J, Yang J, Yan J, Jiang X, He LY, Wu T, Guo J.:** *Abnormalities of the testes and semen parameters in clinical varicocele.* Nan Fang Yi Ke Da Xue Xue Bao. 2012 Apr; 32(4):439-42.
48. **Libman J, Jarvi K, Lo K, Zini A.** *Beneficial effect of microsurgical varicocelectomy is superior for men with bilateral versus unilateral repair.* J Urol. 2006 Dec;176(6 Pt 1):2602-5; discussion 2605.